


第36回骨軟部放射線研究会 症例検討 症例：5



※個人特定リスク回避のため症例提示施設を記載していません

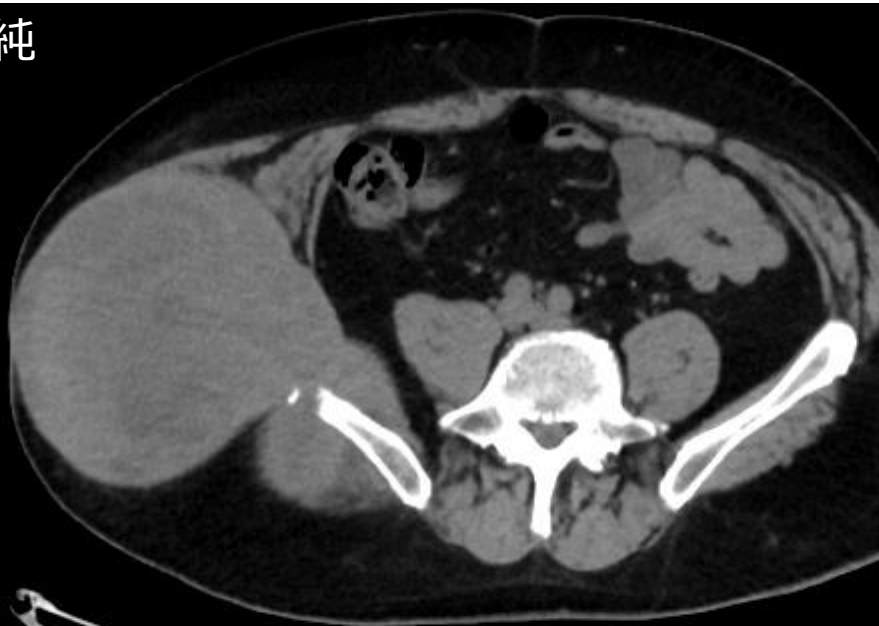症例5：50歳台 男性

- 病歴： 6-7年前から右臀部の皮下腫瘍を自覚。3年前から増大傾向があり、ある診断で前医にて2年前にIVR施行。その後も増大傾向であったため、手術目的に当院紹介受診。
- 既往歴： 右足関節部外傷手術のため、右腸骨から骨採取(10歳台)
- 内服歴： なし
- 身体所見： 右臀部皮下に腫瘍あり(サイズ記載なし)。発赤、疼痛なし
- 血液生化学検査

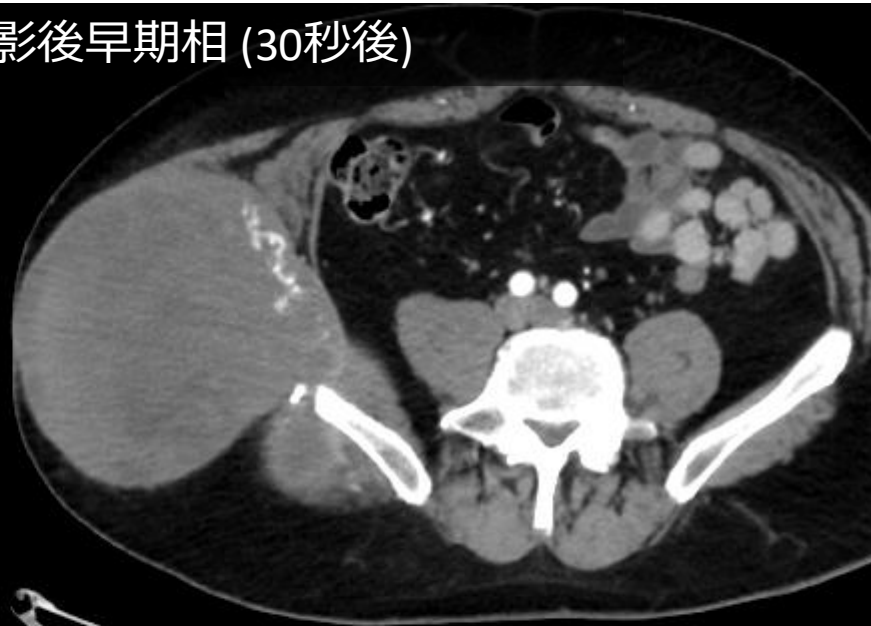WBC $8.58 \times 10^3/\mu\text{L}$, Hb 13.0 g/dL, PLT 31.4万/ μL

- 造影dynamic CT

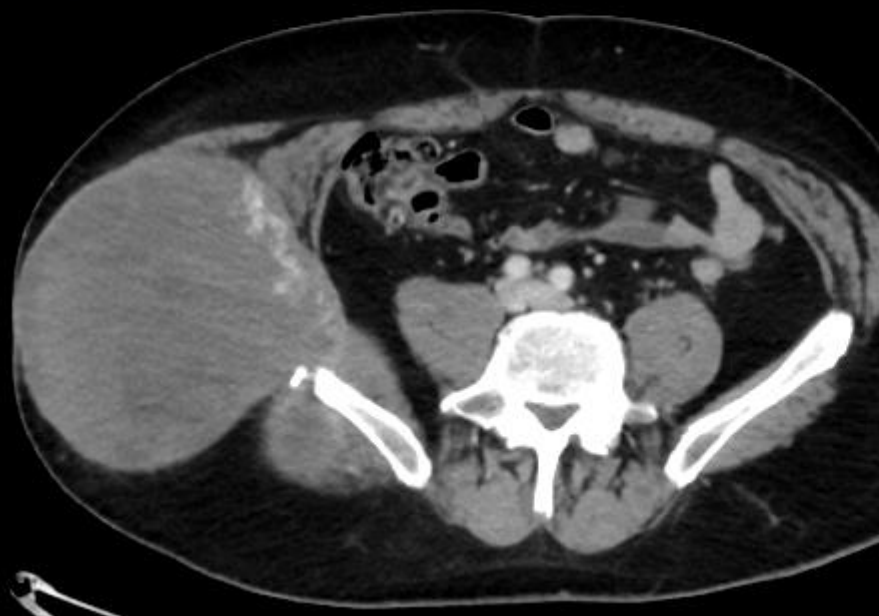單純



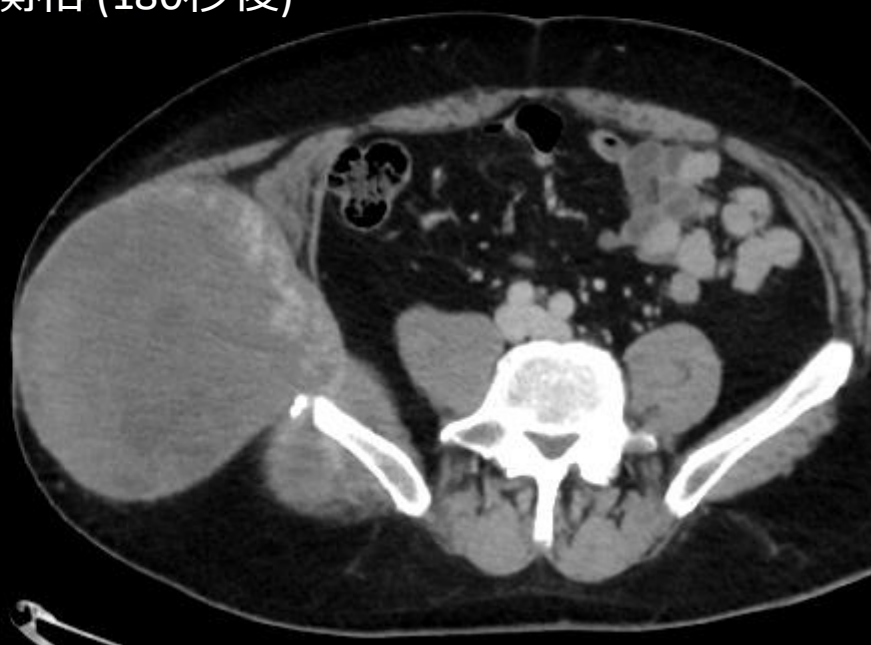造影後早期相 (30秒後)



後期相 (90秒後)

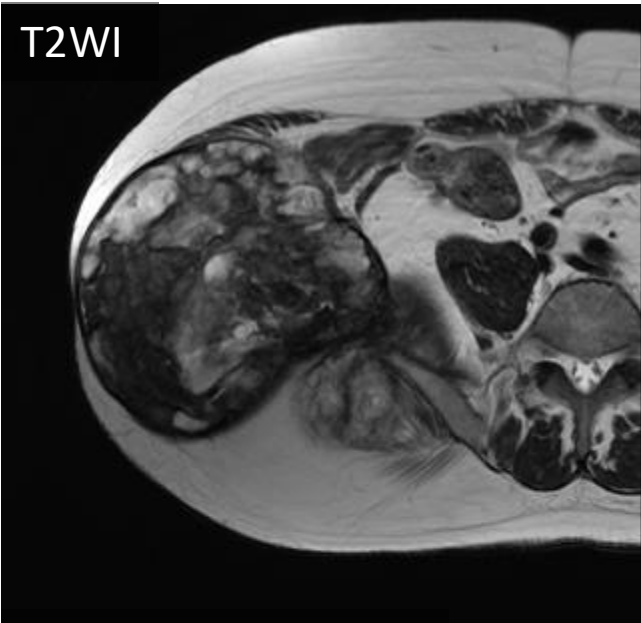


平衡相 (180秒後)

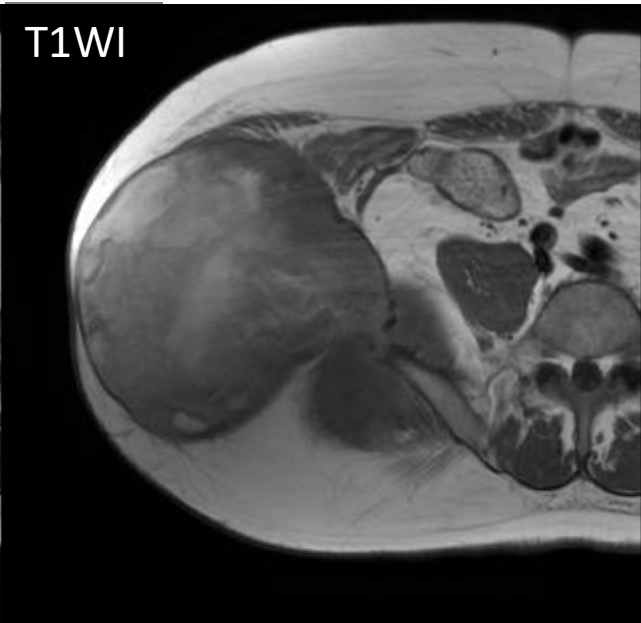

- 造影dynamic MRI

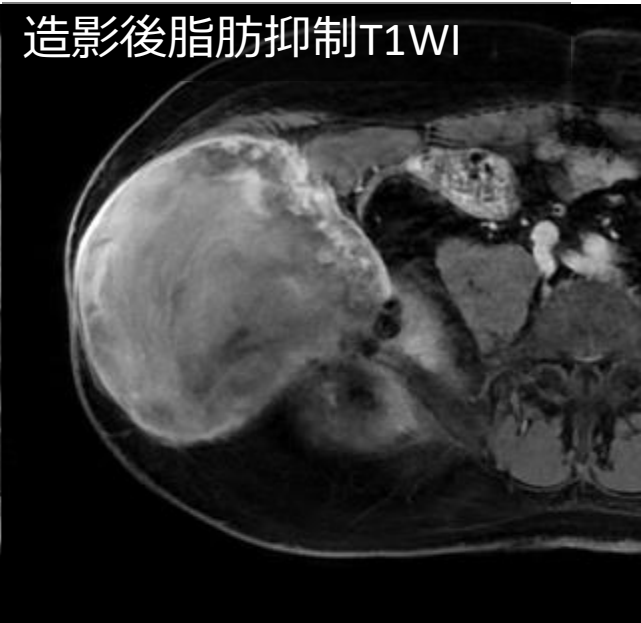
T2WI



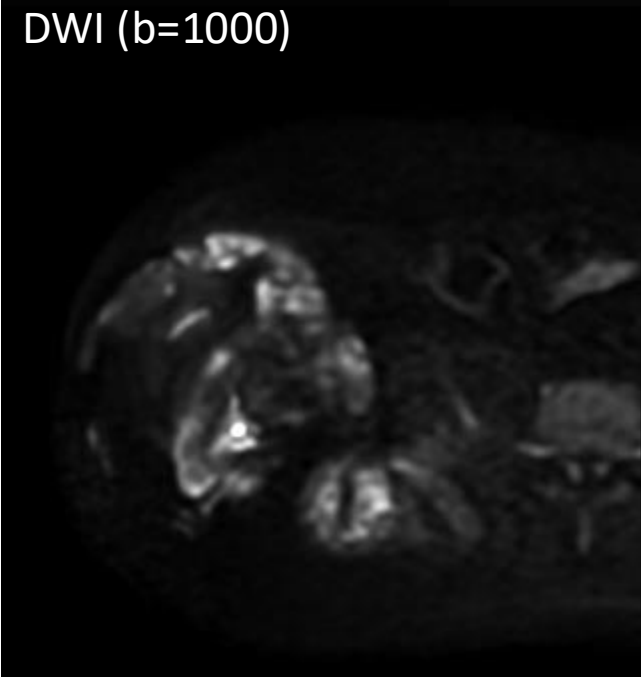
T1WI



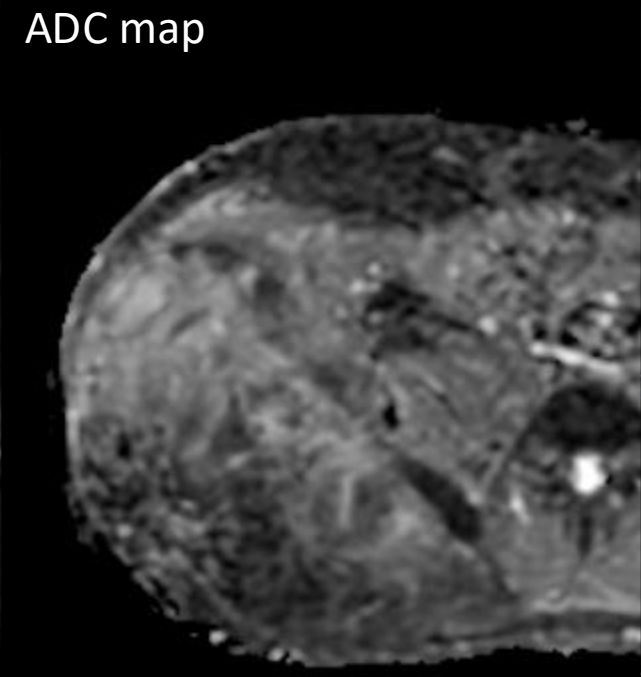
造影後脂肪抑制T1WI



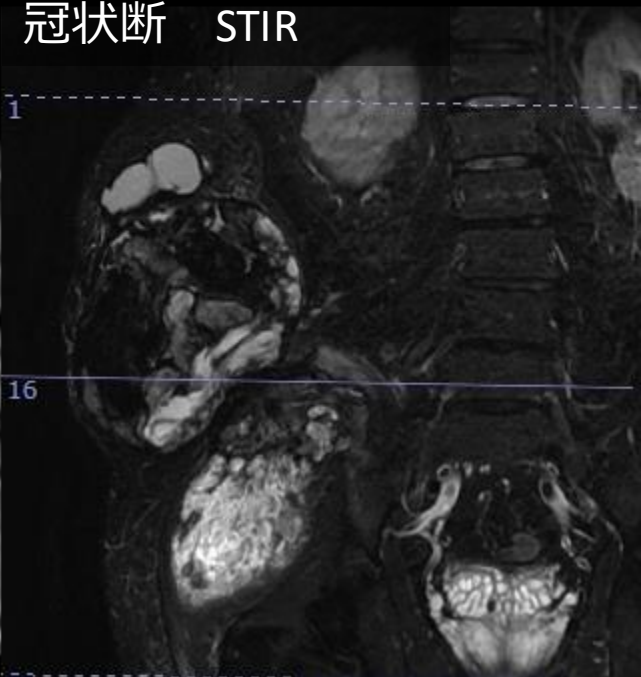
DWI (b=1000)



ADC map

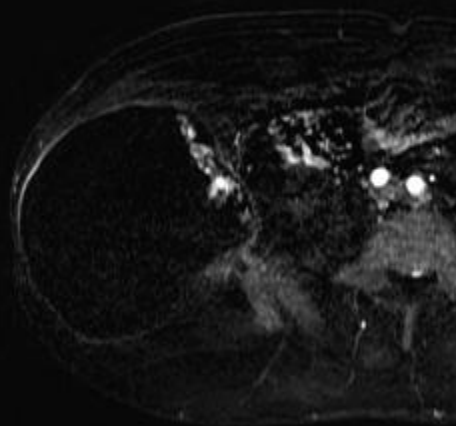


冠状断 STIR

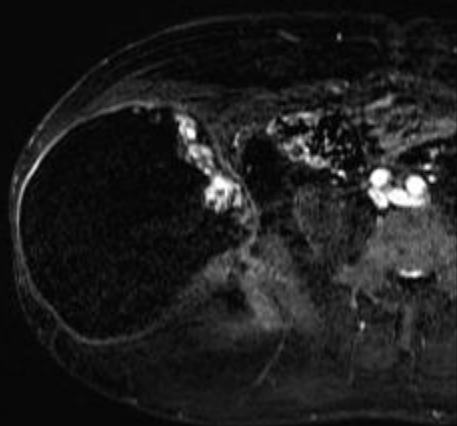


- 造影dynamic MRI

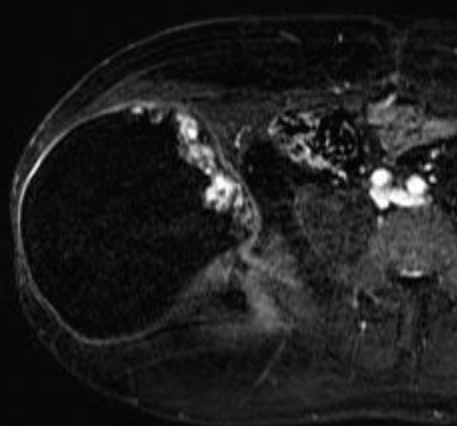
造影後30秒
(サブトラクション)



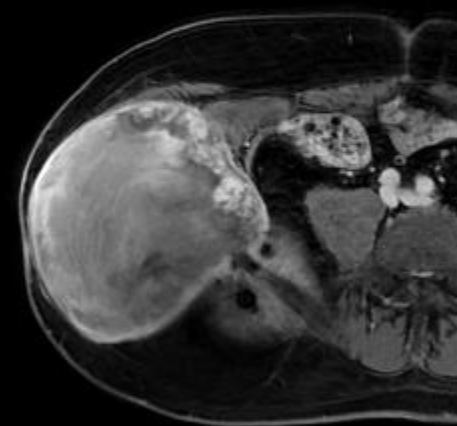
造影後90秒
(サブトラクション)



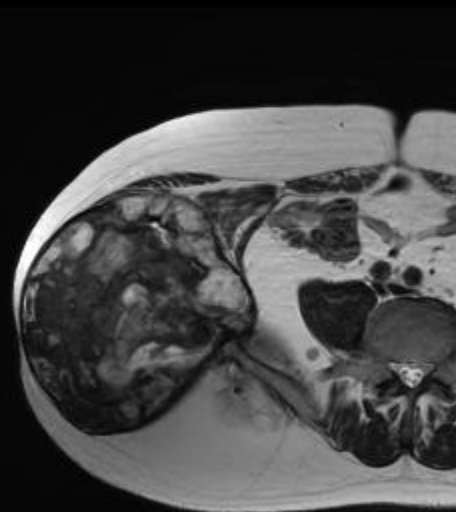
造影後150秒
(サブトラクション)



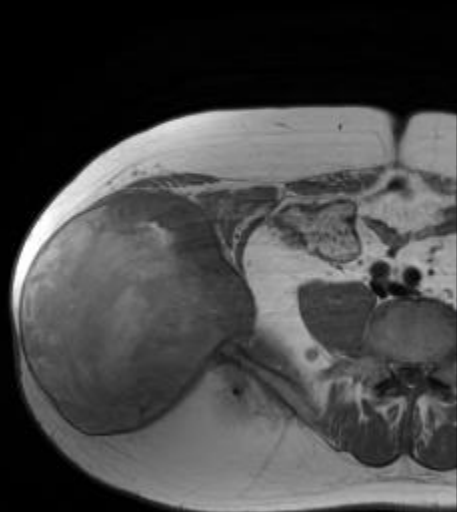
造影後脂肪抑制T1WI



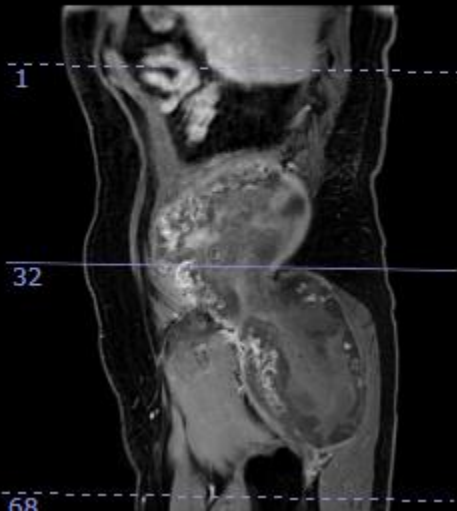
T2WI (再掲)



T1WI (再掲)



造影後脂肪抑制T1WI
矢状断



造影後脂肪抑制T1WI
冠状断

