


第36回骨軟部放射線研究会

症例検討

症例：4



※個人特定リスク回避のため症例提示施設を記載していません

症例4：40歳台 女性

- 主訴：左外陰部腫瘤

- 病歴：

x-2年から左外陰部に皮下腫瘤を自覚していた。その後も増大傾向にあったため軟部腫瘍が疑われ、手術加療目的に x年4月に当院整形外科に紹介となった。

- 既往歴：腰椎椎間板ヘルニア，左卵巣内膜症性嚢胞

- 身体所見：左外陰部に腫瘤あり。発赤や腫脹なし。可動性あり。

• 血液生化学検査

<生化学>

UN 15 mg/dL

Cr 0.55 mg/dL

eGFR 94.3

Na 142 mEq/L

K 3.8 mEq/L

Cl 105 mEq/L

Ca 9.2 mg/dL

ALP 71 IU/L

γ-GTP 28 IU/L

AST 20 IU/L

ALT 16 IU/L

LD 191 IU/L

血糖 128 mg/dL

HbA1c 5.6 %

AMY 69 IU/L

CK 246 IU/L

T-Bil 0.5 mg/dL

D-Bil 0.1 mg/dL

TP 7.0 g/dL

Alb 4.1 g/dL

BS 128

<血算・凝固>

WBC 5220 /μL

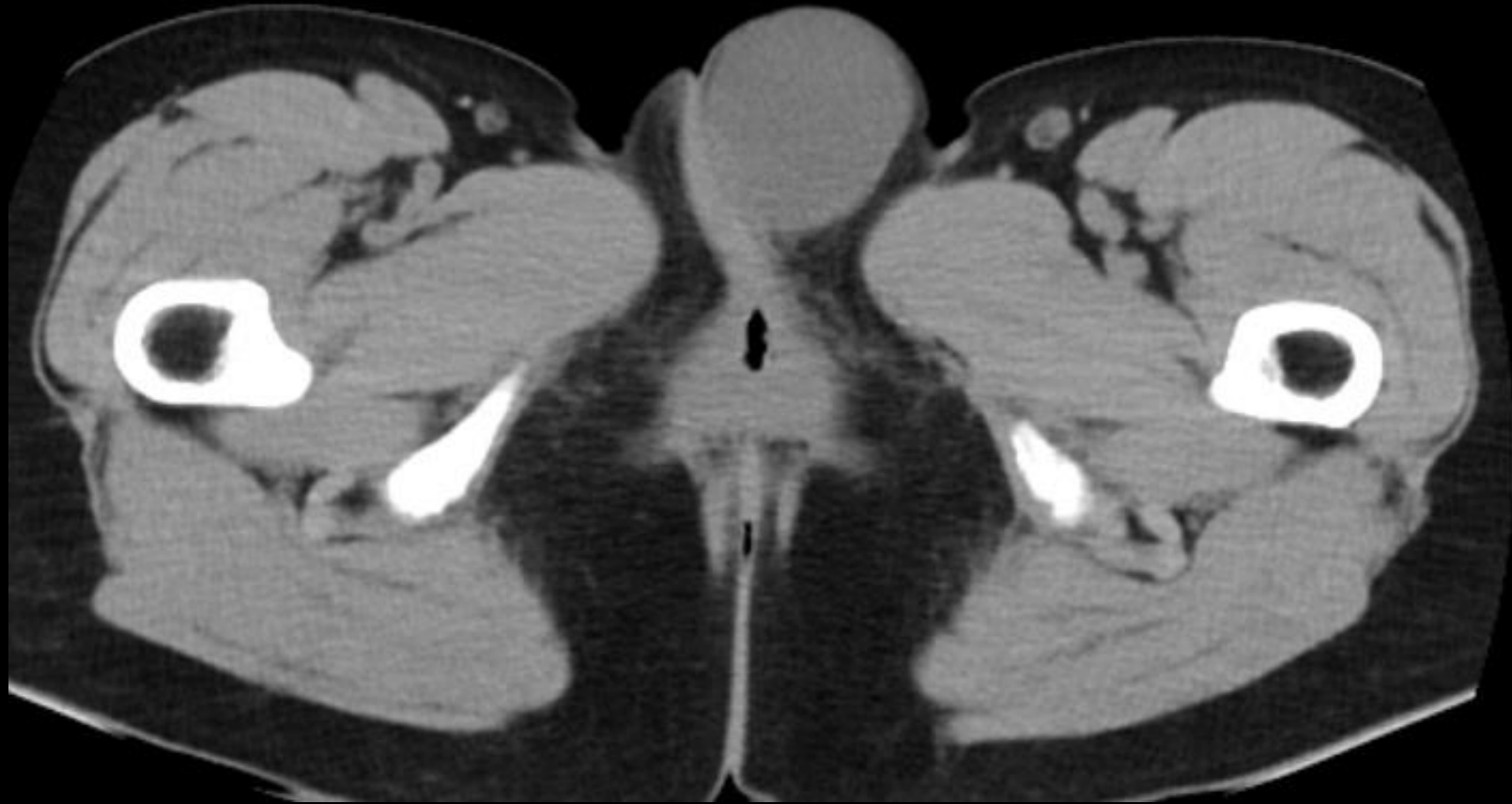
Hb 12.4 g/dL

Plt 29万 /μL

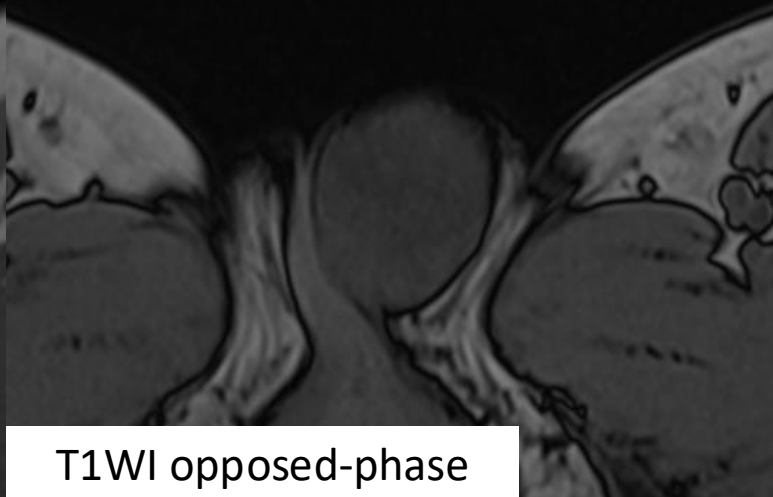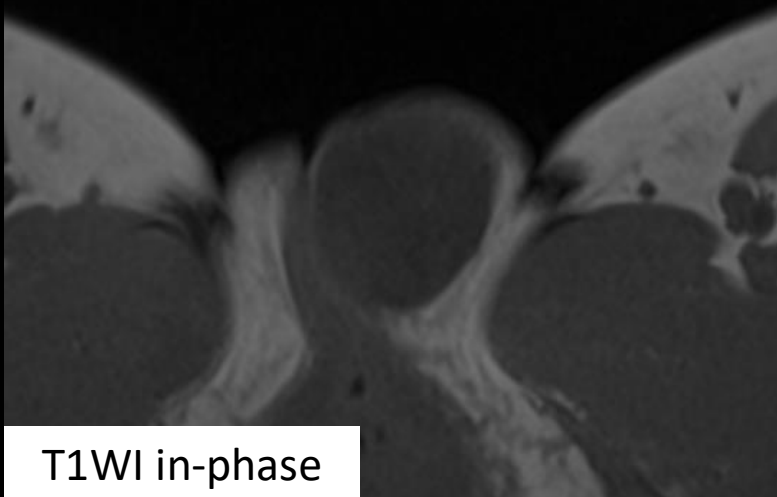
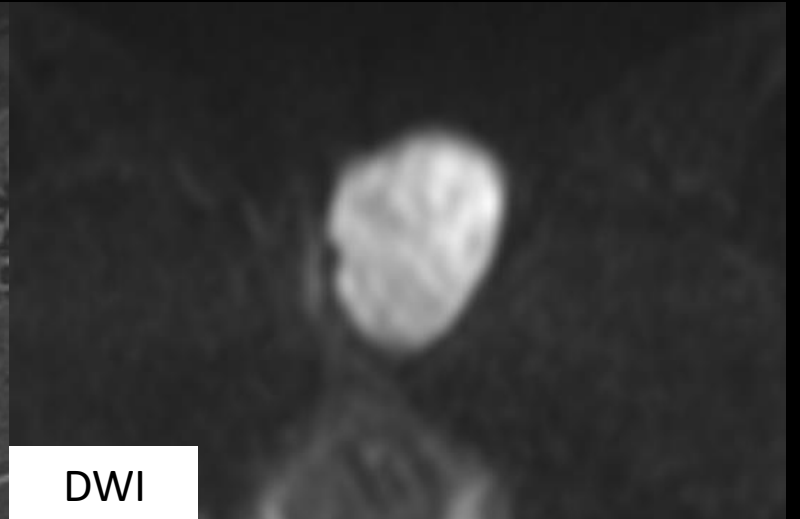
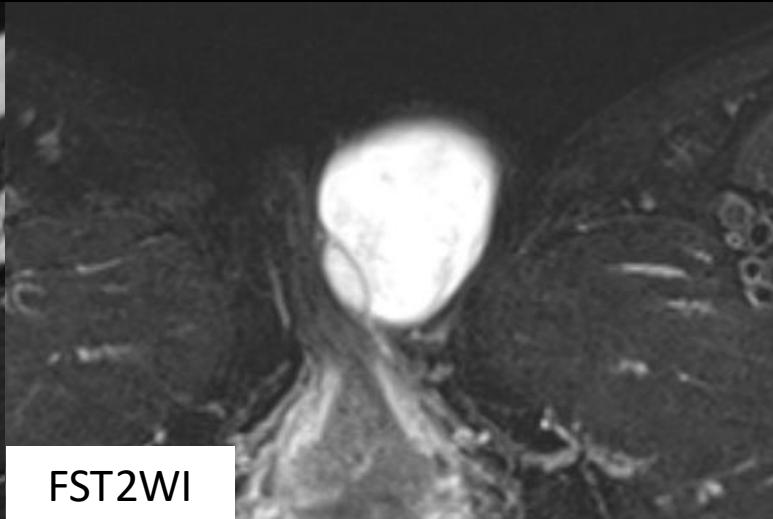
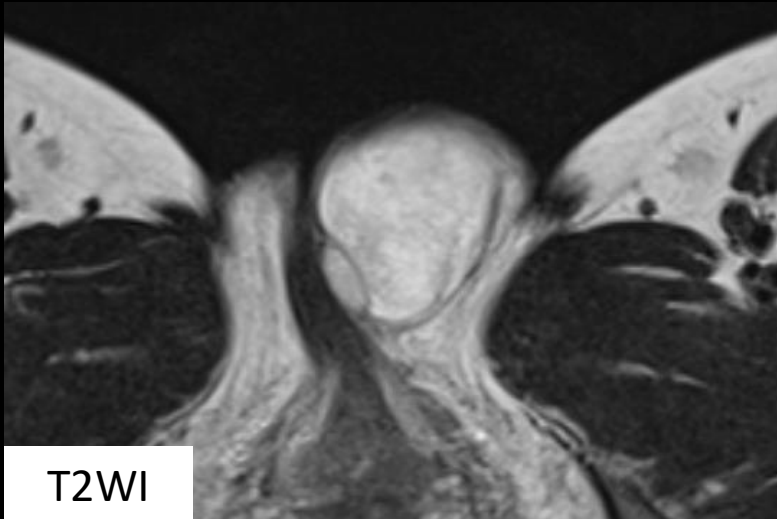
PT 11.4 秒

PT-INR 1.05

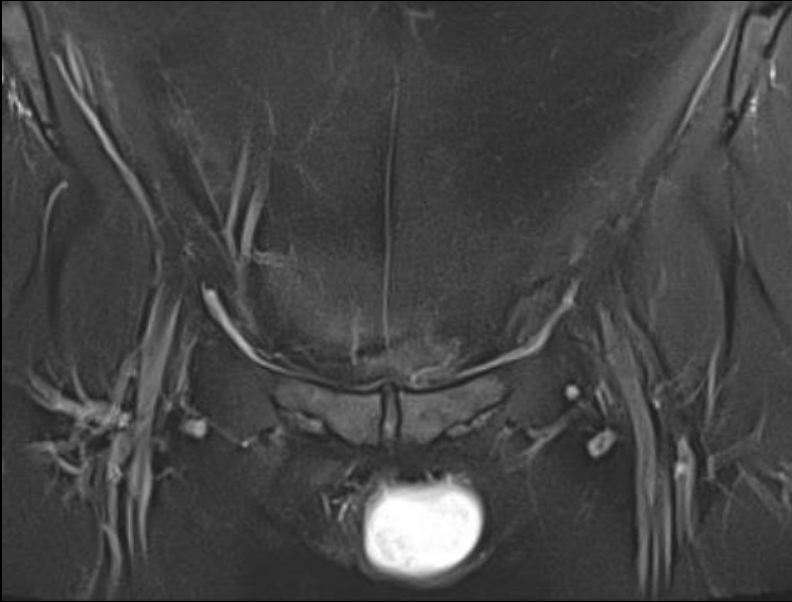
CT



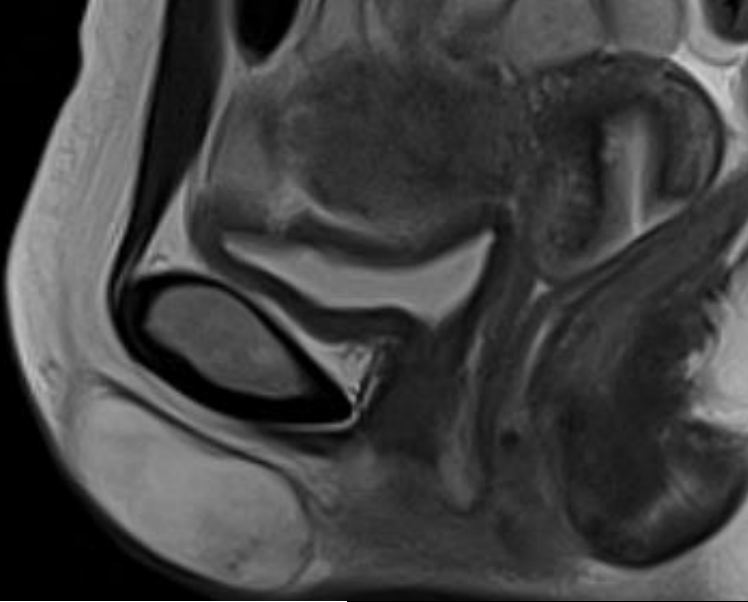
MRI



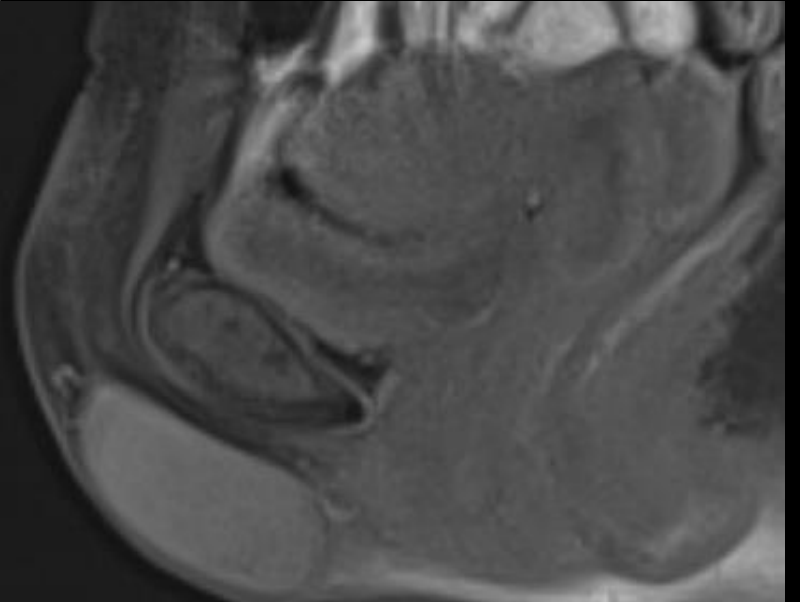
MRI



FST2WI Coronal

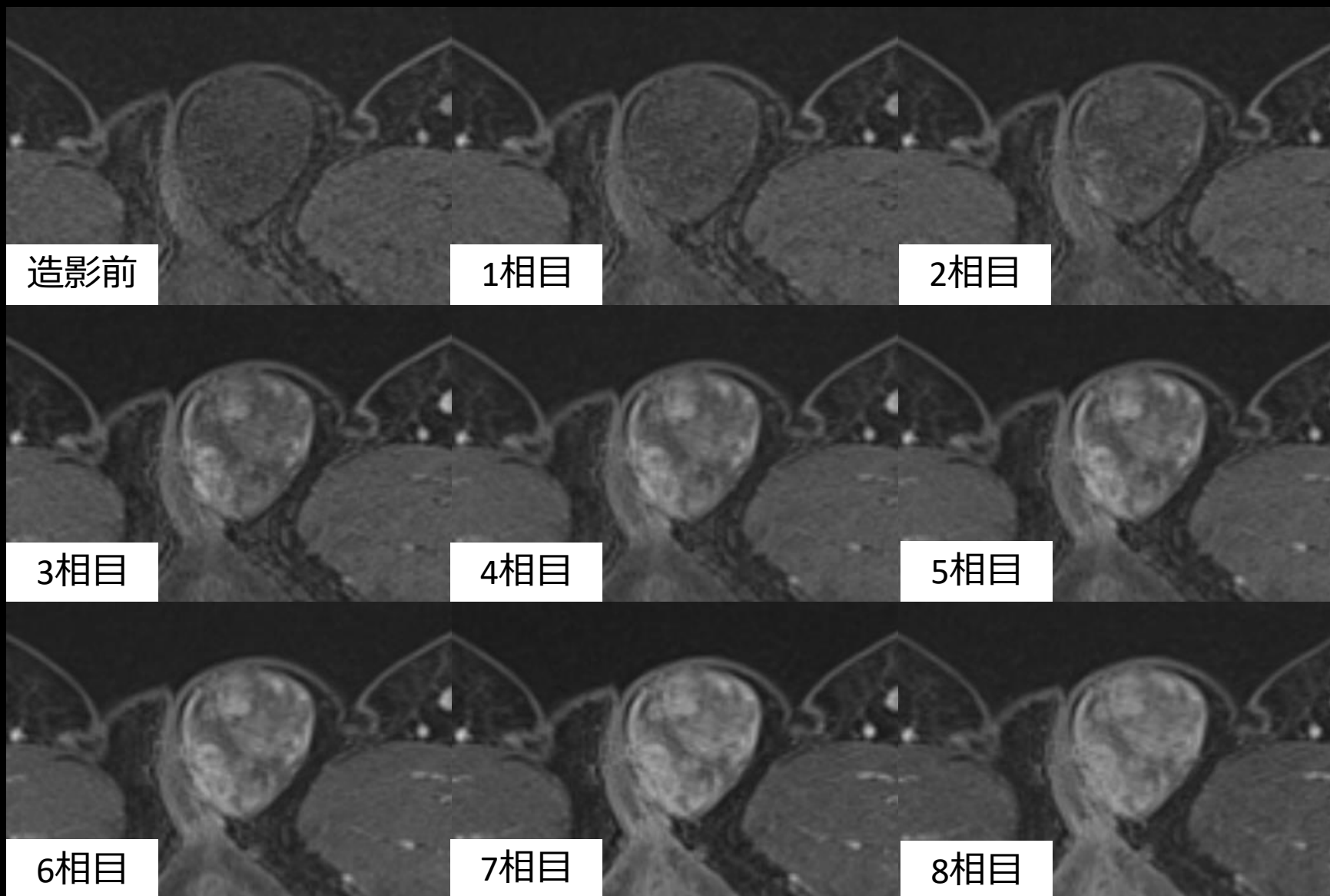


T2WI Sagittal

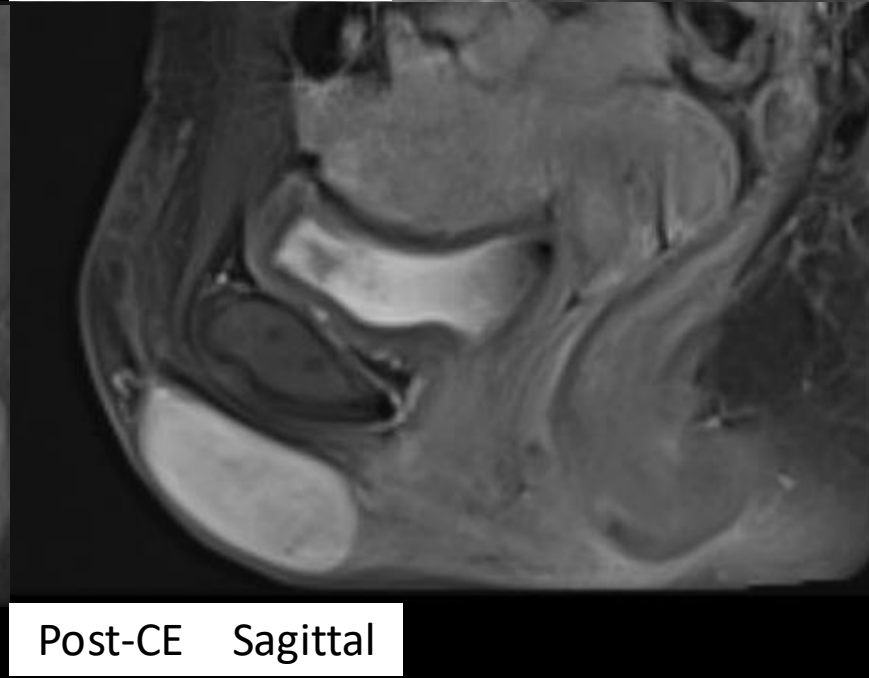
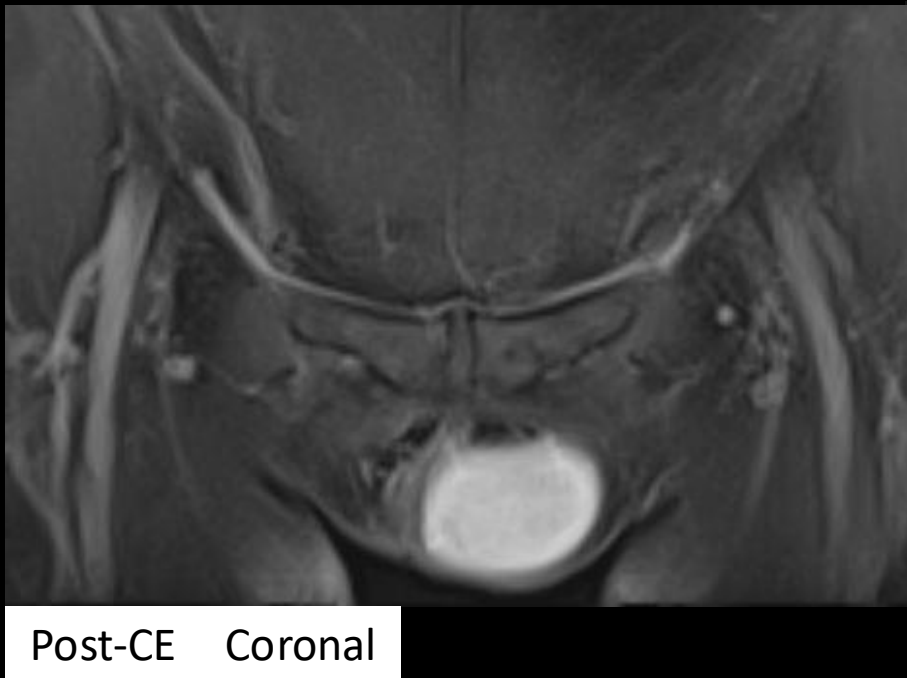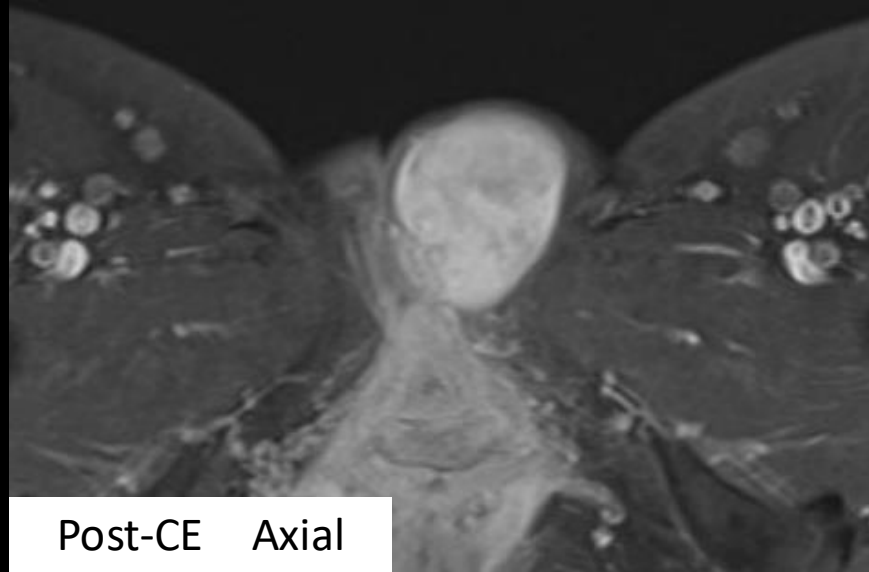


T1WI Sagittal

MRI



MRI



T1シンチグラフィ

