


第36回骨軟部放射線研究会 症例検討 症例：3



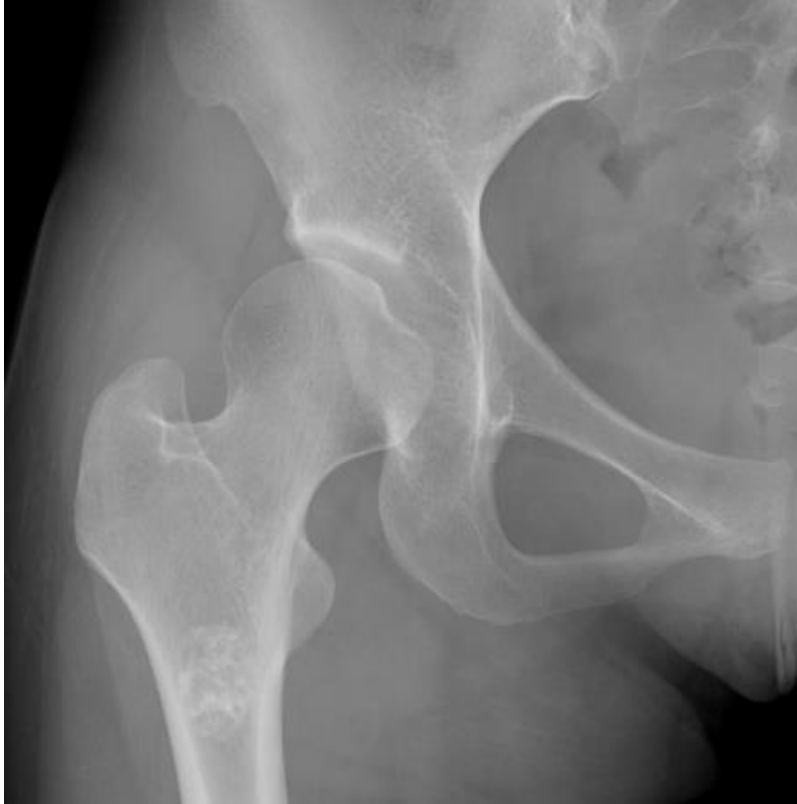※個人特定リスク回避のため症例提示施設を記載していません

症例 3 : 30歳台 女性

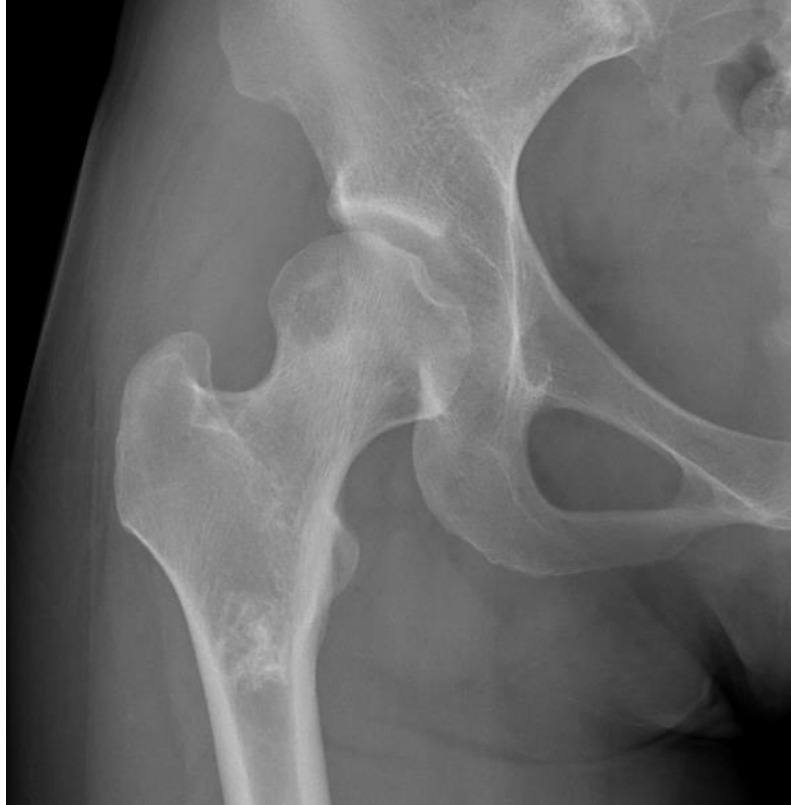- 病歴：右大腿骨内軟骨腫疑いでフォローアップ中に骨頭の異常を指摘
- 症状：軽度の右股関節痛

- Key画像

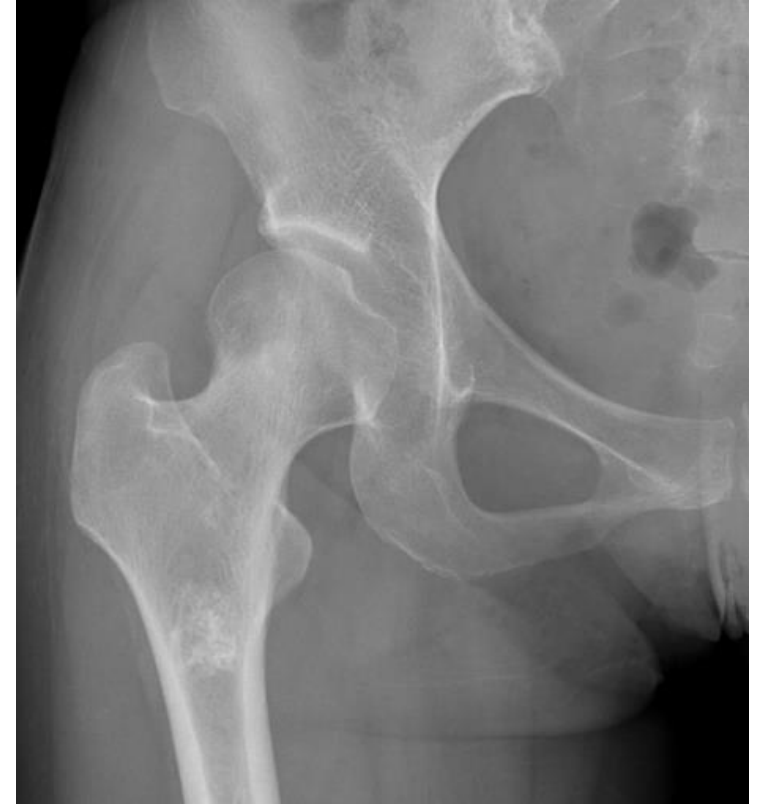初回



6年後



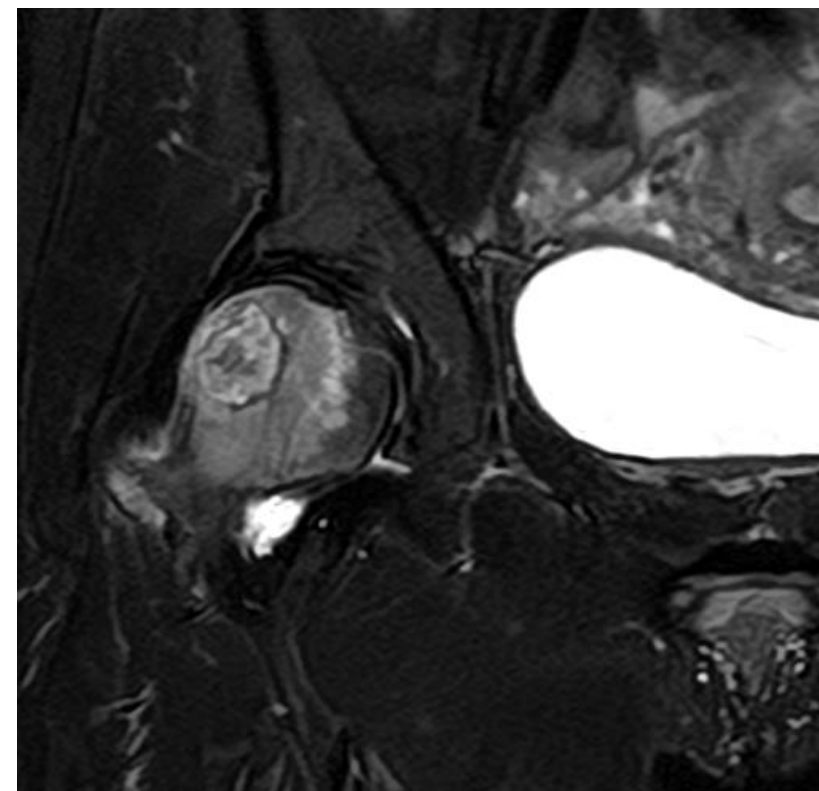
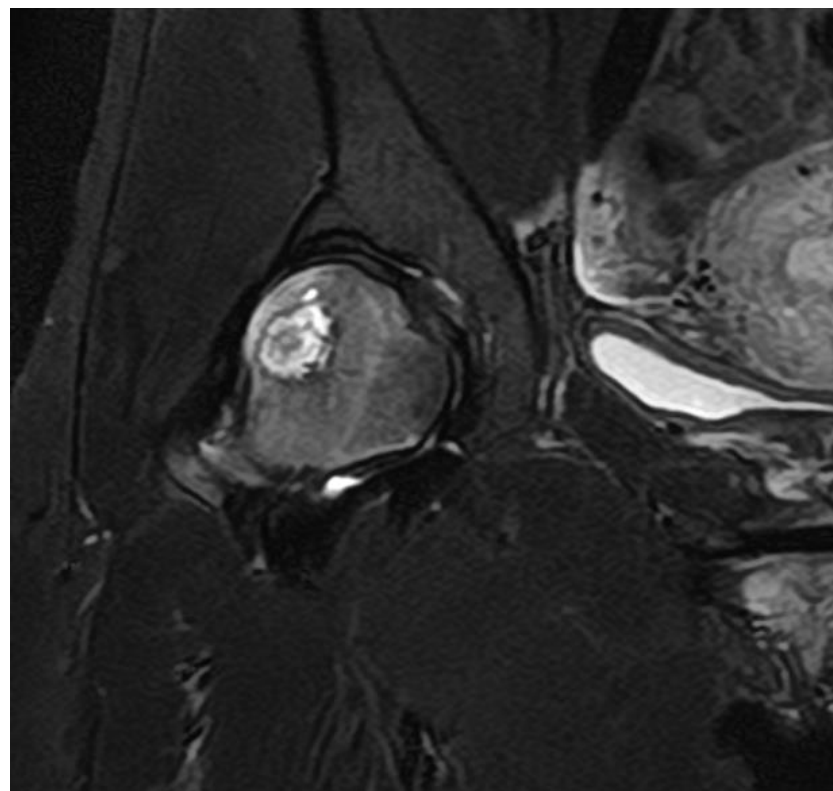
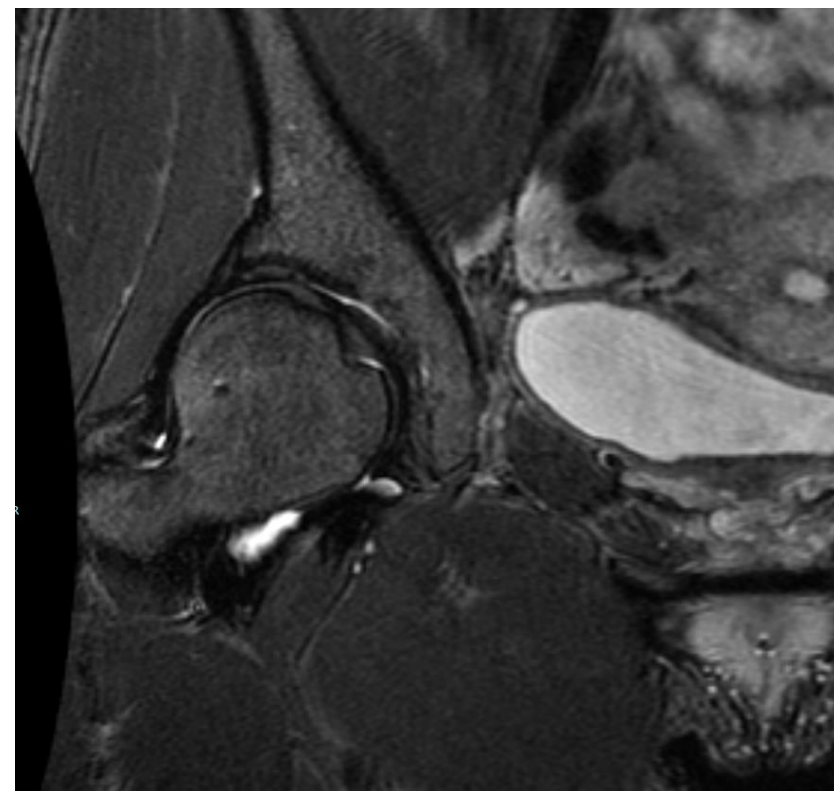
7年4ヶ月後



初回

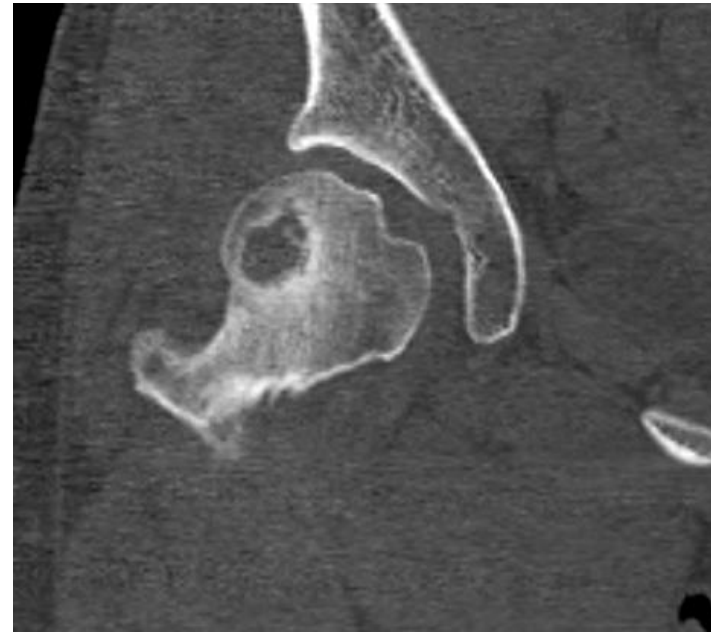
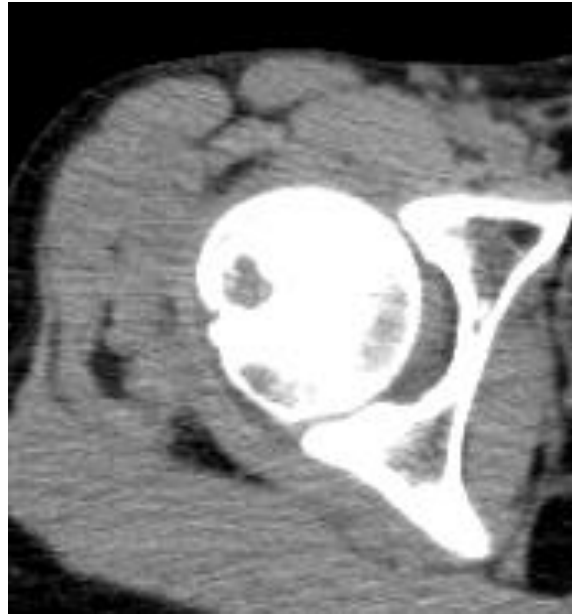
6年後

7年4ヶ月後



脂肪抑制T2WI

6年後CT



7年4ヶ月後
造影後脂肪抑制T1WI

