


第36回骨軟部放射線研究会 症例検討 症例：2



※個人特定リスク回避のため症例提示施設を記載していません

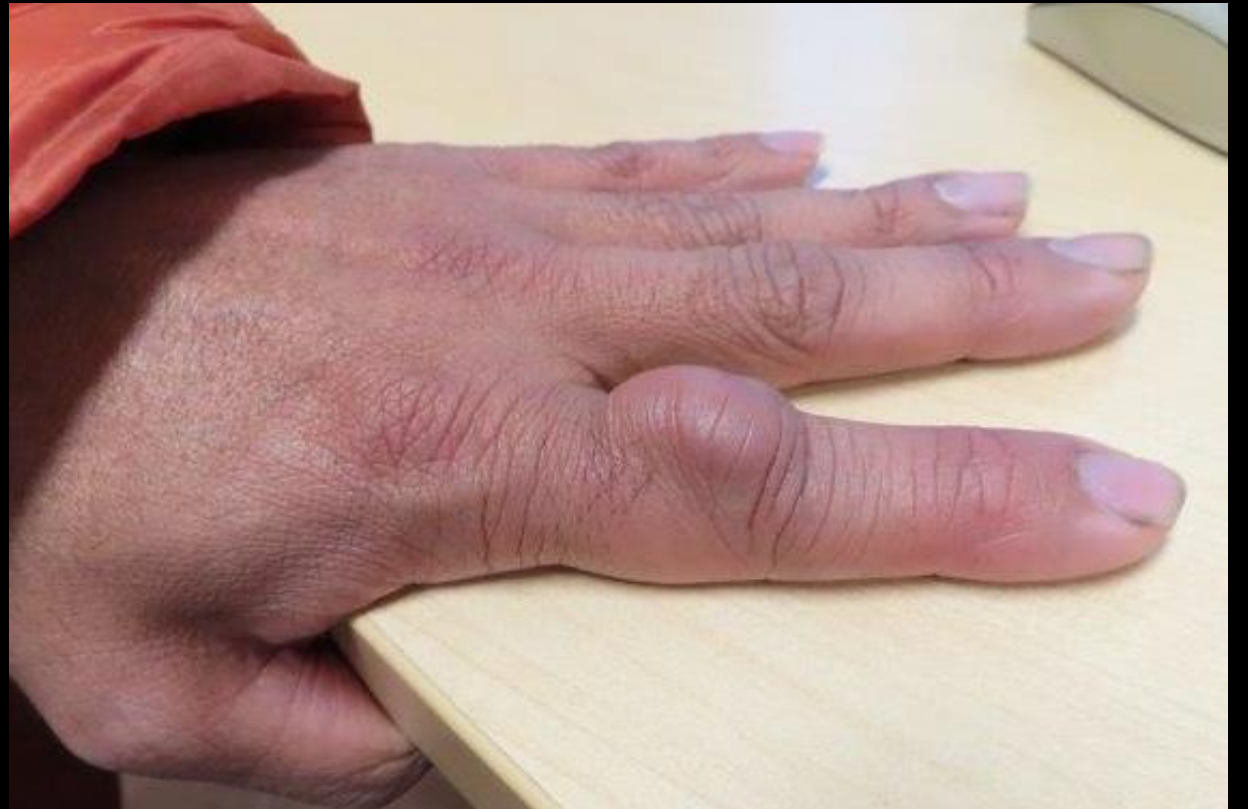症例 50歳代男性

【主訴】左示指背側腫瘍

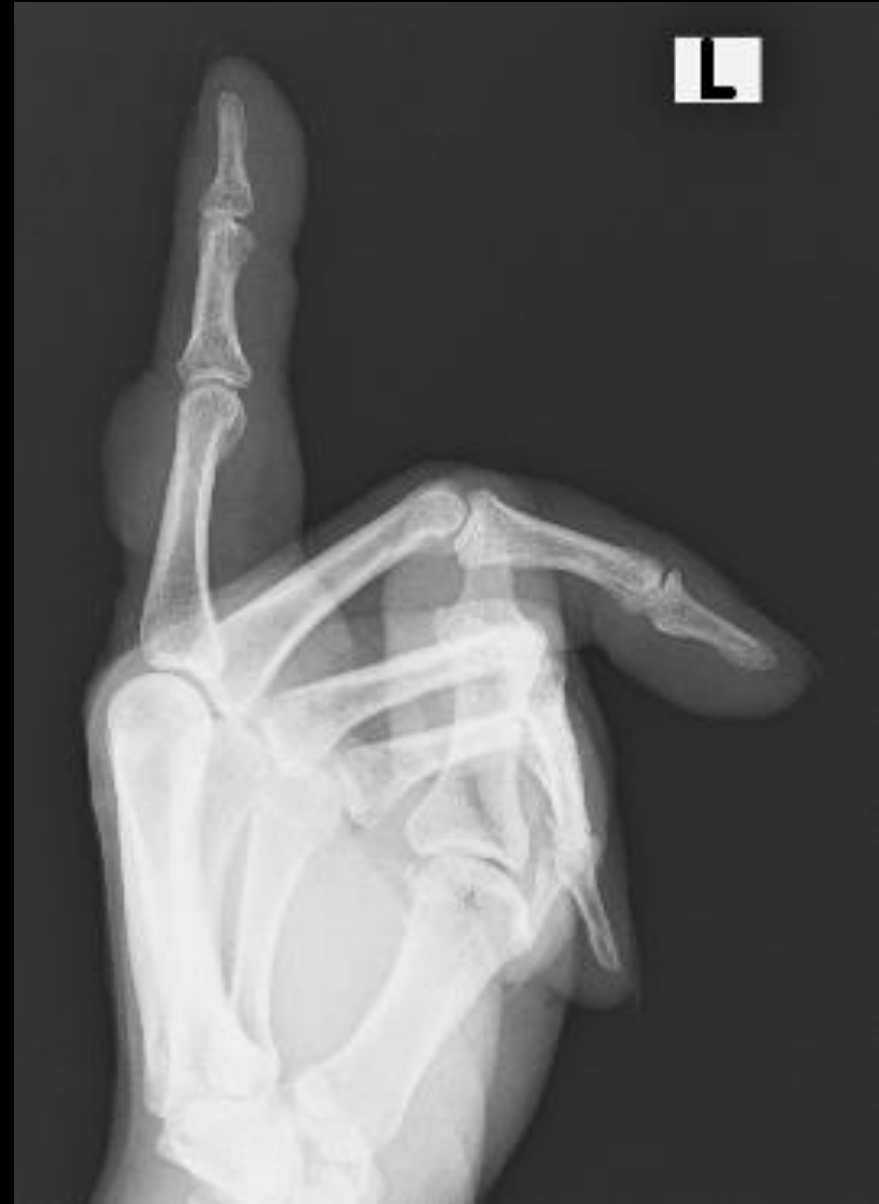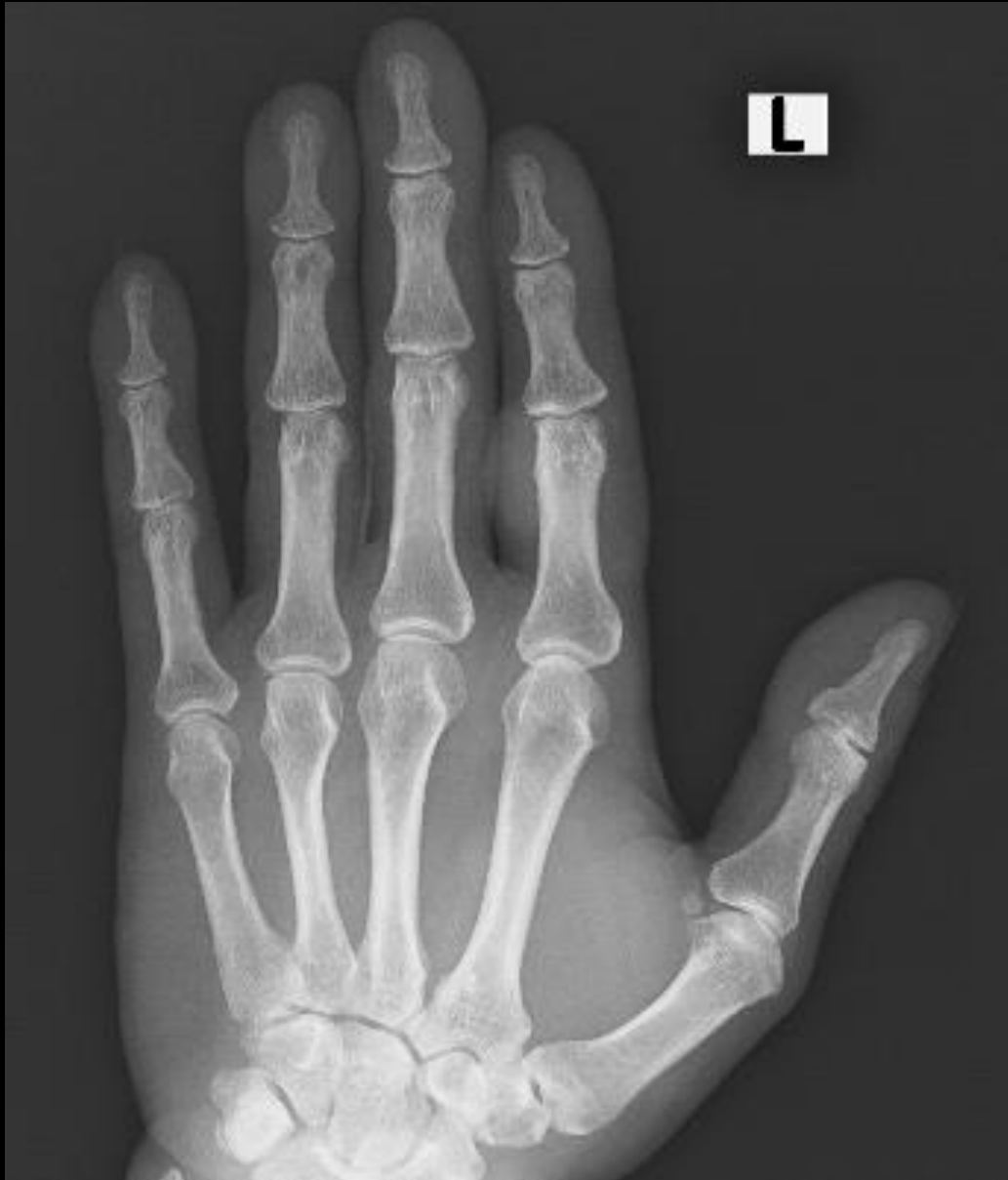【現病歴】:2年前より左示指のPIP関節背側に腫瘍が出現。緩徐に増大し、精査加療目的に当院紹介受診

【既往歴】特記なし

【職業歴】自動車部品工場勤務

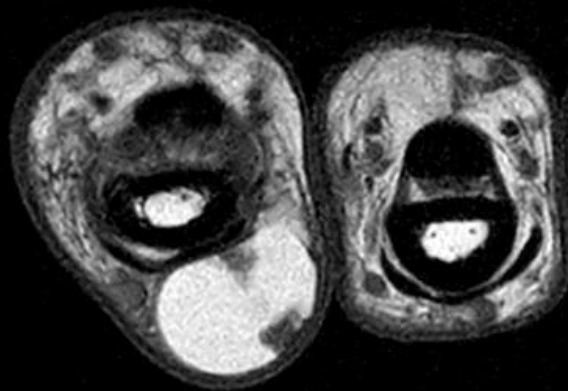


Xp

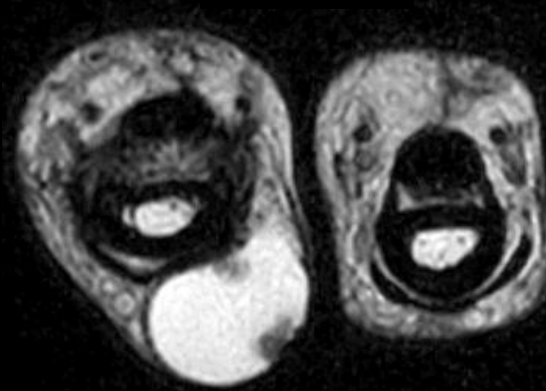


MRI

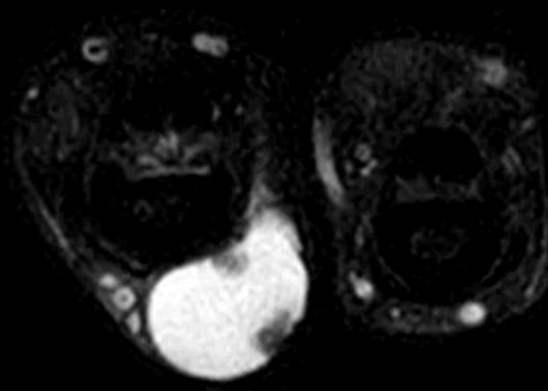
T1WI



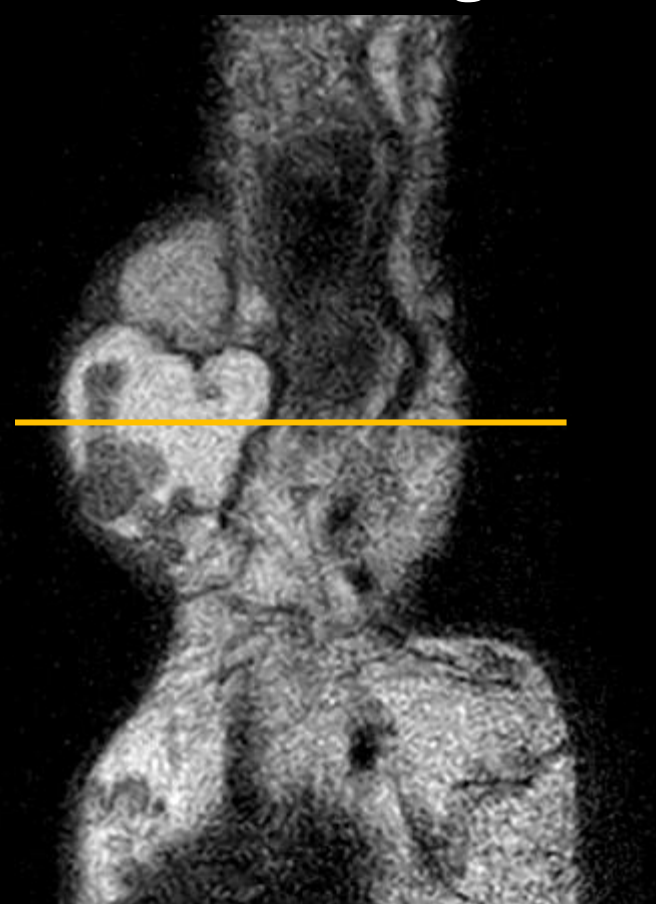T2WI



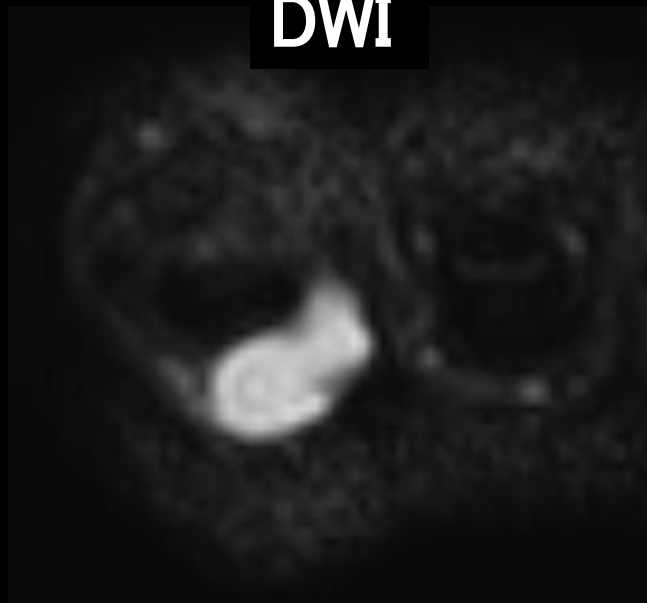
FS-T2WI



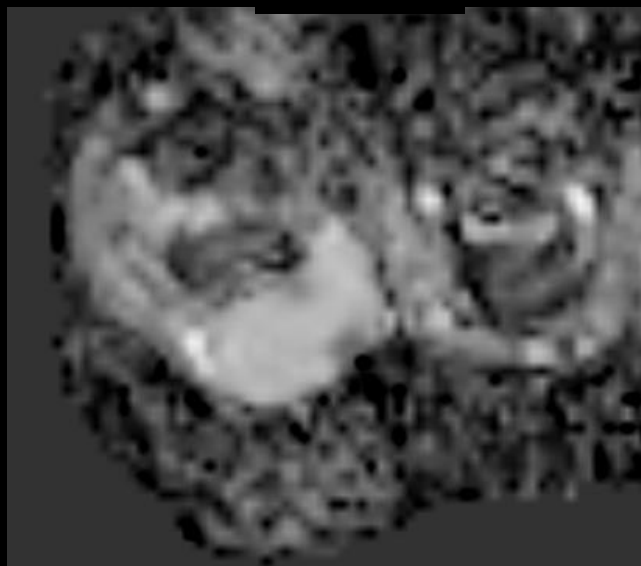
PDWI sag



DWI

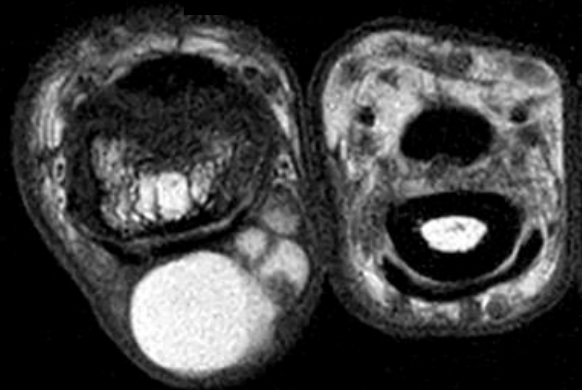


ADC

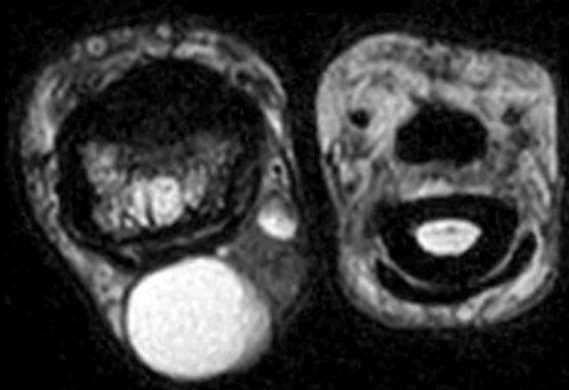


MRI

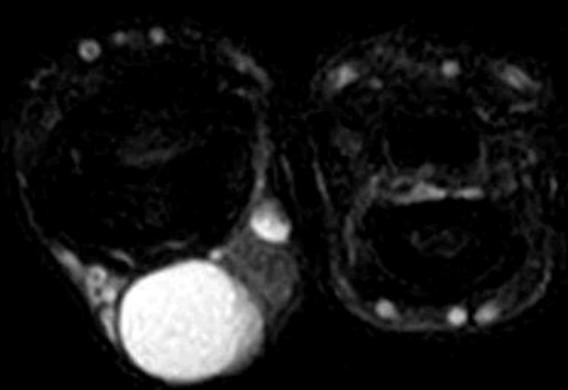
T1WI



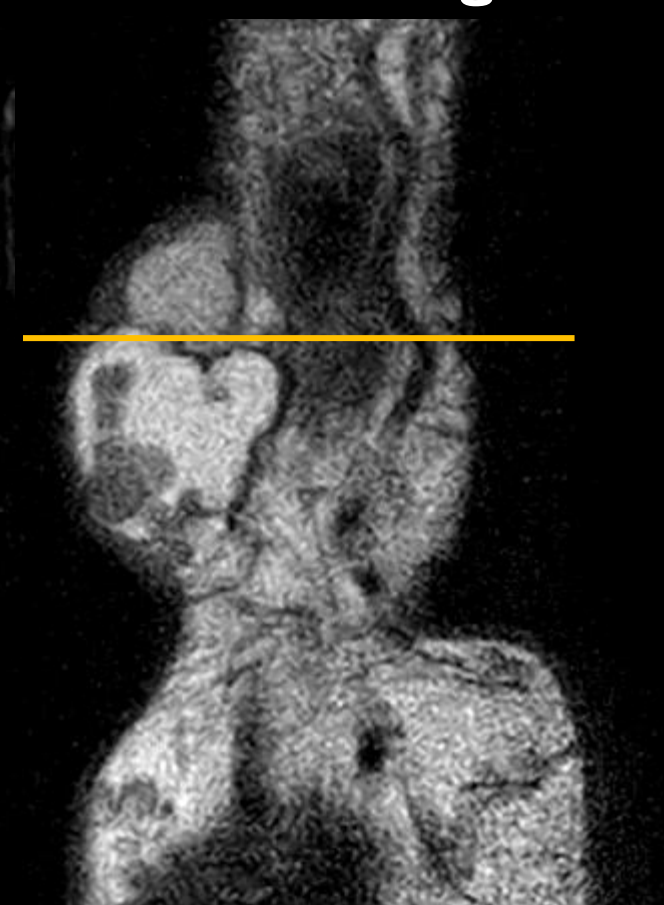T2WI



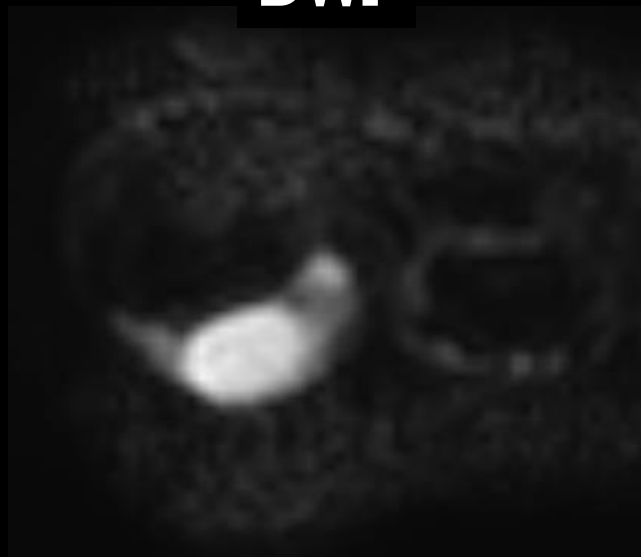FS-T2WI



PDWI sag



DWI



ADC

