


日本医学放射線学会

第22回骨軟部放射線研究会

22nd Meeting of Musculoskeletal Radiology
in TOKYO

プログラム・抄録集
2011



Japanese Society of Musculoskeletal Radiology

当番世話人：自治医科大学医学部 放射線医学教室
杉本 英治

会 期：2011年1月28日(金)・29日(土)

会 場：富士フイルム本社内 会議室
東京都港区赤坂9丁目7番3号(ミッドタウン・ウェスト)

共 催：第22回骨軟部放射線研究会
富士フイルムメディカル株式会社
バイエル薬品株式会社

第22回 骨軟部放射線研究会 会期・会場のご案内

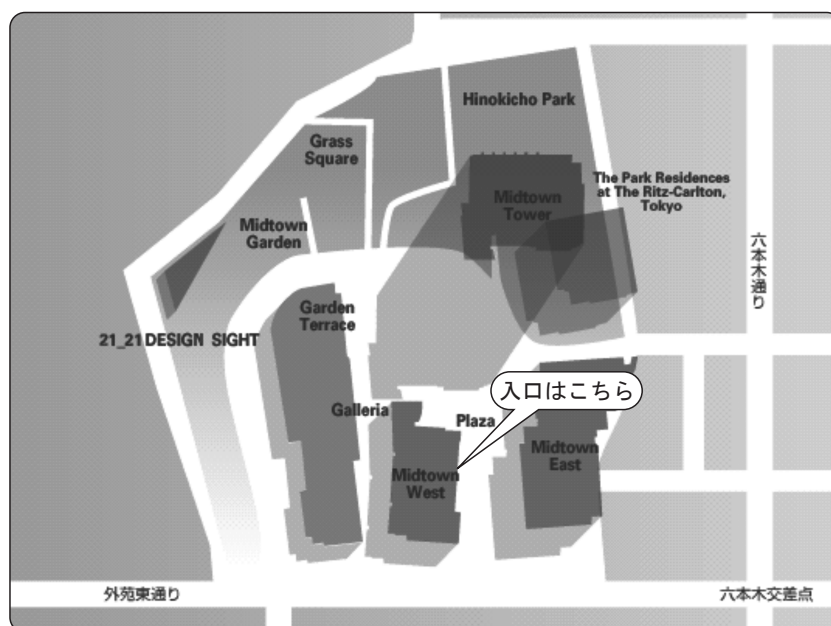
会 期 : 2011年1月28日(金) 13:00~18:20

1月29日(土) 9:00~14:10

会 場 : 富士フイルム本社内 会議室

東京都港区赤坂9丁目7番3号(ミッドタウン・ウエスト)

会場案内図



Midtown West 富士フイルム本社1階 正面入口よりお入りください。
入りましてすぐ左手の階段にて、2階へお上がりください。
右手奥の201会議室が会場となります。

交通のご案内

■地下鉄をご利用の場合

以下の最寄り駅よりお越しください。

- ・ 都営大江戸線 六本木駅 8 番出口より直結
- ・ 東京メトロ日比谷線六本木駅 4a 出口側から地下通路を経由し、8 番出口より直結
- ・ 東京メトロ千代田線乃木坂駅 3 番出口より徒歩約 3 分
- ・ 東京メトロ南北線六本木一丁目 1 番出口より徒歩約 10 分

■バスをご利用の場合

以下の最寄りバス停よりお越しください。

- ・ 都 01 東京ミッドタウン前下車
- ・ 都 01 六本木駅前下車徒歩 2 分
- ・ ちいばす六本木七丁目又は檜町公園下車徒歩約 1 分

第22回 骨軟部放射線研究会 プログラム
第1日目 2011年1月28日(金)

13:00 開会の挨拶 杉本 英治(自治医科大学)

13:05-14:05 第1セッション

座長 徳田 修(山口大学)

1. 多発軟部組織転移・肺転移を伴う心臓滑膜肉腫の1例

大阪府立成人病センター 放射線診断科 酒井 美緒 他

2. 術前化学療法が奏効した下腿滑膜肉腫の画像経過

福井大学 放射線科 中嶋 美子 他

3. 左上腹部腹壁下より生じた原発性悪性黒色腫(animal type melanoma)の1例

聖マリア病院 放射線科 北島 慶子 他

4. 前胸部に発生した dermatofibrosarcoma protuberance の1例

神戸大学 放射線科 後藤 一 他

5. 子宮癌術後に生じた Stewart-Treves 症候群の1例

旭川医科大学 放射線科 稲岡 努 他

6. 胸壁原発低悪性度悪性リンパ腫の1例

大阪府立成人病センター 放射線診断科 上田 賢 他

14:05-14:45 第2セッション

座長 藤本 良太(京都大学)

7. 腫瘍に類似した画像所見を呈した上腕二頭筋短頭断裂の1例

岩手医科大学 放射線科 鈴木 美知子 他

8. 左臀部に発生した inflammatory myofibroblastic tumor の1例

山口大学 放射線科 重本 蓉子 他

9. Ectopic hamartomatous thymoma の1例

近畿大学 放射線科医学講座 塚部 明大 他

10. 画像上 Erdheim-Chester 病に類似した一例

東京大学医学部附属病院 放射線科 石井 仁也 他

14:45-15:00 コーヒーブレイク

15:00—15:50 第3セッション

座長 佐志 隆士(メディカルサテライト八重洲クリニック)

11. 排尿障害を契機に発見された subpubic cartilaginous cyst の1例
筑波大学附属病院 放射線診断・IVR科 内川 容子 他
12. 多発病変を認めた有鉤囊虫症の1例
聖路加国際病院 放射線科 加茂 実武 他
13. 尺骨神経内ガングリオンの1例
産業医科大学 放射線科 西濱 晴香 他
14. osteolipoma の1例
徳島大学病院 放射線科 原田 太平 他
15. 耳前部に発生した血管平滑筋腫の1例
京都医療センター 放射線科 黒田 昌志 他

15:50—16:40 第4セッション

座長 高尾 正一郎(徳島大学)

16. ベーチェット病との関連が疑われ、遊走性の脊椎関節症を示した1例
島根大学 放射線科 福庭 栄治 他
17. 再発性多発性慢性骨髄炎 (chronic recurrent multifocal osteomyelitis:CRMO) の1例
長崎大学病院 放射線科 城戸 康男 他
18. 脊椎関節症とSAPHO症候群との鑑別が問題となった症例
東京慈恵会医科大学 放射線医学講座 米永 健徳 他
19. 心肺機能停止で発見された DISH に伴う periodontoid mass の1例
大阪赤十字病院 放射線科 福富 光 他
20. 環椎後頭骨癒合・歯突起骨に合併した歯突起後方偽腫瘍の1例
聖マリアンナ医科大学 放射線医学講座 池田 裕隆 他

16:40—16:50 休憩

16:50—17:20

座長 杉本 英治(自治医科大学)

椎体骨折判定の現状とSQ法の有用性について

伊東昌子(長崎大学)

17:20—18:20 片山記念講演

座長 杉本 英治(自治医科大学)

「脊椎とリウマチ」

ナショナルメディカルクリニック

上野 征夫 先生

第2日目 2011年1月29日(土)

9:00-9:40 第5セッション

座長 山本 和宏(大阪医科大学)

21. 神経根症状にて発見された頸椎血管腫の1例

神戸大学 放射線科 岩間 祐基 他

22. 血管拡張型骨肉腫の1例

徳島大学 放射線科 岩河 早保 他

23. Embozene™による動脈塞栓術が著効した仙骨巨細胞腫の1例

岡山大学 放射線科 郷原 英夫 他

24. 下顎骨に発生した mesenchymal chondrosarcoma の1例

神戸市立医療センター中央市民病院 画像診断・放射線治療科 越智 純子 他

9:40-10:20 第6セッション

座長 橘川 薫(聖マリアンナ医科大学)

25. 診断に苦慮した仙腸関節部の悪性リンパ腫の1例

昭和大学横浜市北部病院 放射線科 福下 貴子 他

26. 多発骨折によって発症した2次性 Fonconi 症候群の1例

福井赤十字病院 放射線科 山本 貴之 他

27. 膝関節内異物の1例

沼津市立病院 放射線科 藤本 肇 他

28. reflex sympathetic dystrophy の1例

東京慈恵会医科大学 放射線医学講座 馬場 亮 他

10:20-10:40 コーヒーブレイク

10:40-11:52 第7セッション

座長 江原 茂(岩手医科大学)

29. Collagenous fibroma (Desmoplastic fibroblastoma)と Extra-abdominal desmoid-type fibromatosis の
画像所見、病理所見の対比

帝京大学 放射線科 山本 麻子 他

30. 関節リウマチにおける erosion の評価: MRIとCTの比較

自治医科大学 放射線医学教室 中田 和佳 他

31. 指骨に発生した骨膜性軟骨腫の4例

岐阜大学医学部附属病院 放射線科 加藤 博基 他

32. ねぶた祭り参加により生じた骨関節損傷: MRI 所見の検討

あおもりPET 画像診断センター 佐々木 泰輔 他

33. 全身 MRI を用いた腫瘍性骨軟化症の病変描出の試み

大阪府立成人病センター 放射線診断科 中西 克之 他

34. Femoral condyle irregularity と離断性骨軟骨炎の鑑別

東京慈恵会医科大学 放射線医学講座 小橋 由紋子 他

11:52-12:10 休憩

12:10-14:10 フィルムリーディング

自治医科大学 病理診断部 山口 岳彦

自治医科大学 放射線科 中田 和佳

14:10 閉会の挨拶

杉本 英治(自治医科大学)

病理コメンテーター

今村哲夫 (帝京大学)

元井 亨 (帝京大学)

山口岳彦 (自治医科大学)