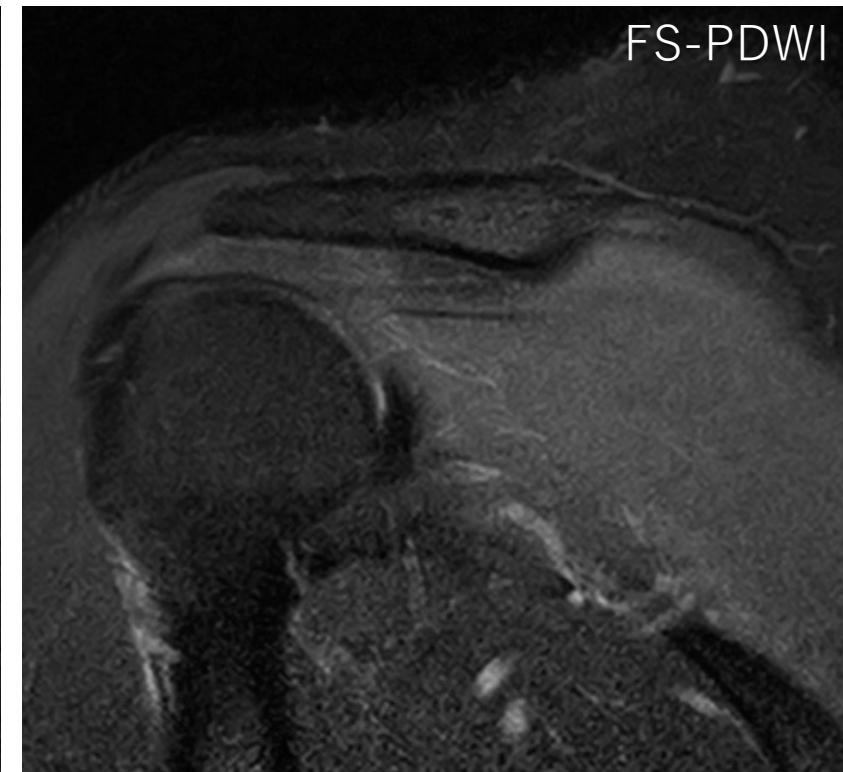
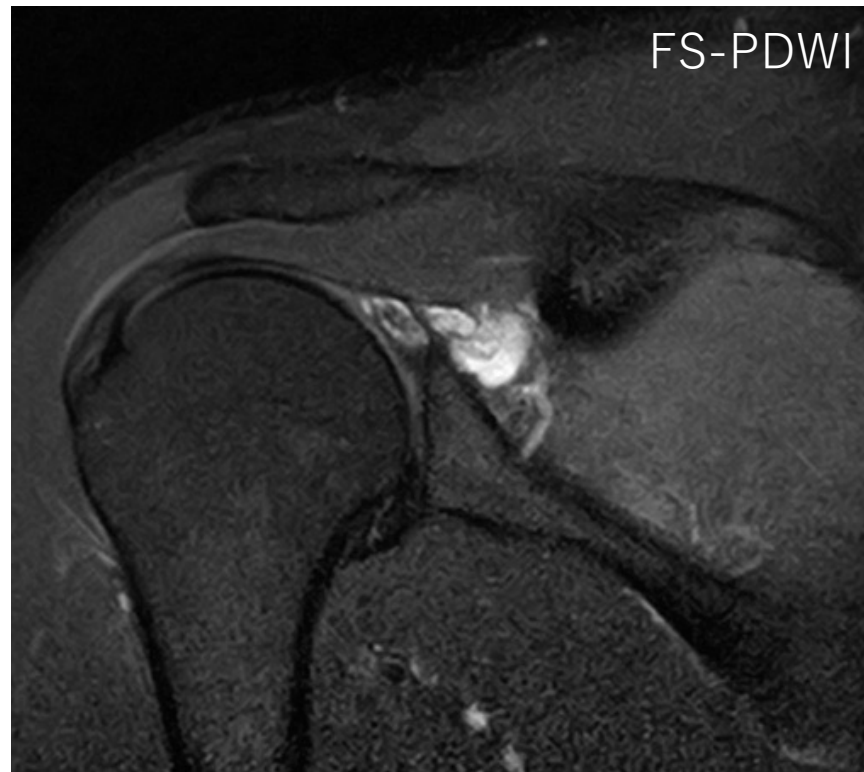
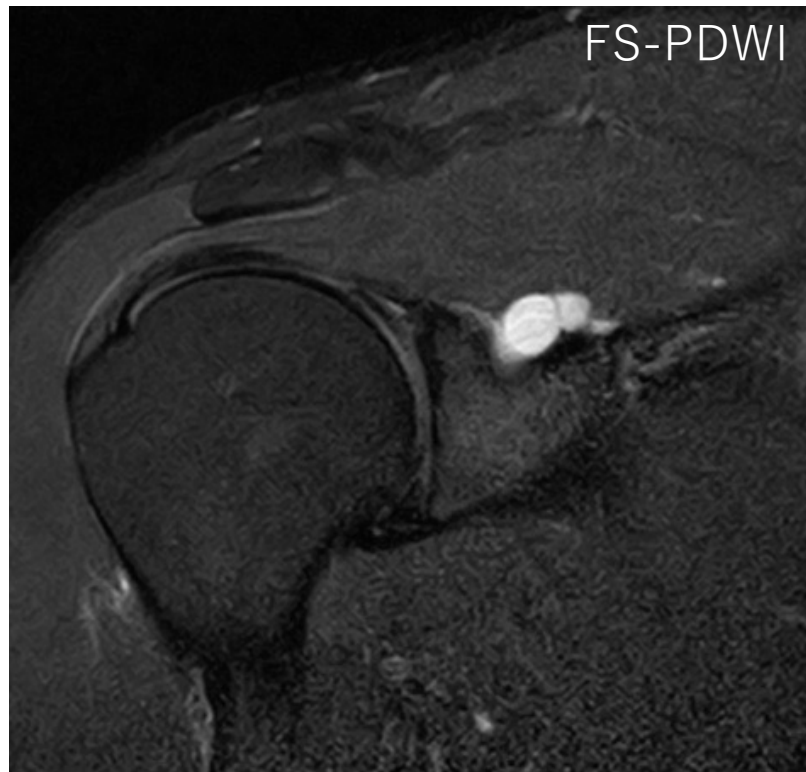


症例5：30代 男性 右肩の痛みあり, しびれなし
物を取ろうと手を伸ばすと痛むことがある



症例5：30代 男性 右肩の痛みあり, しびれなし
物を取ろうと手を伸ばすと痛むことがある

