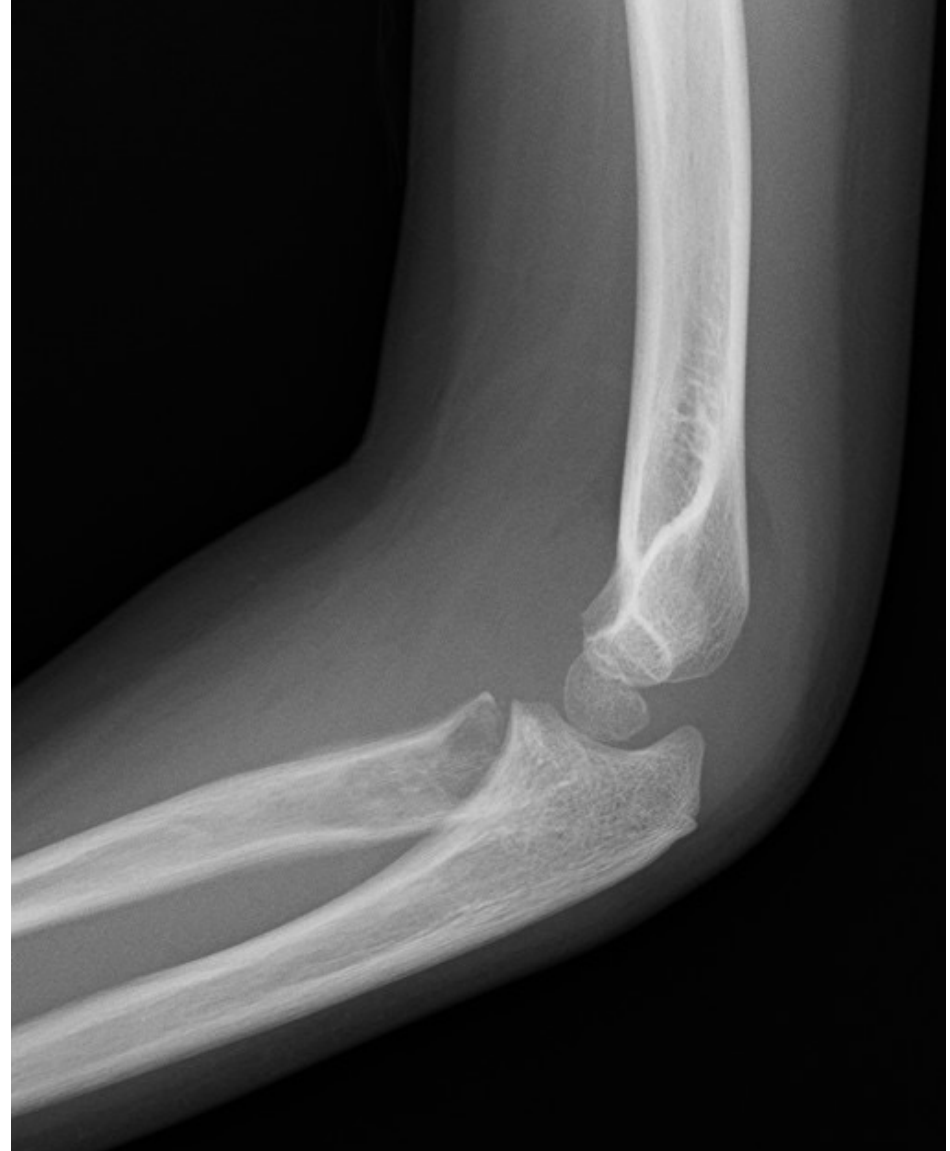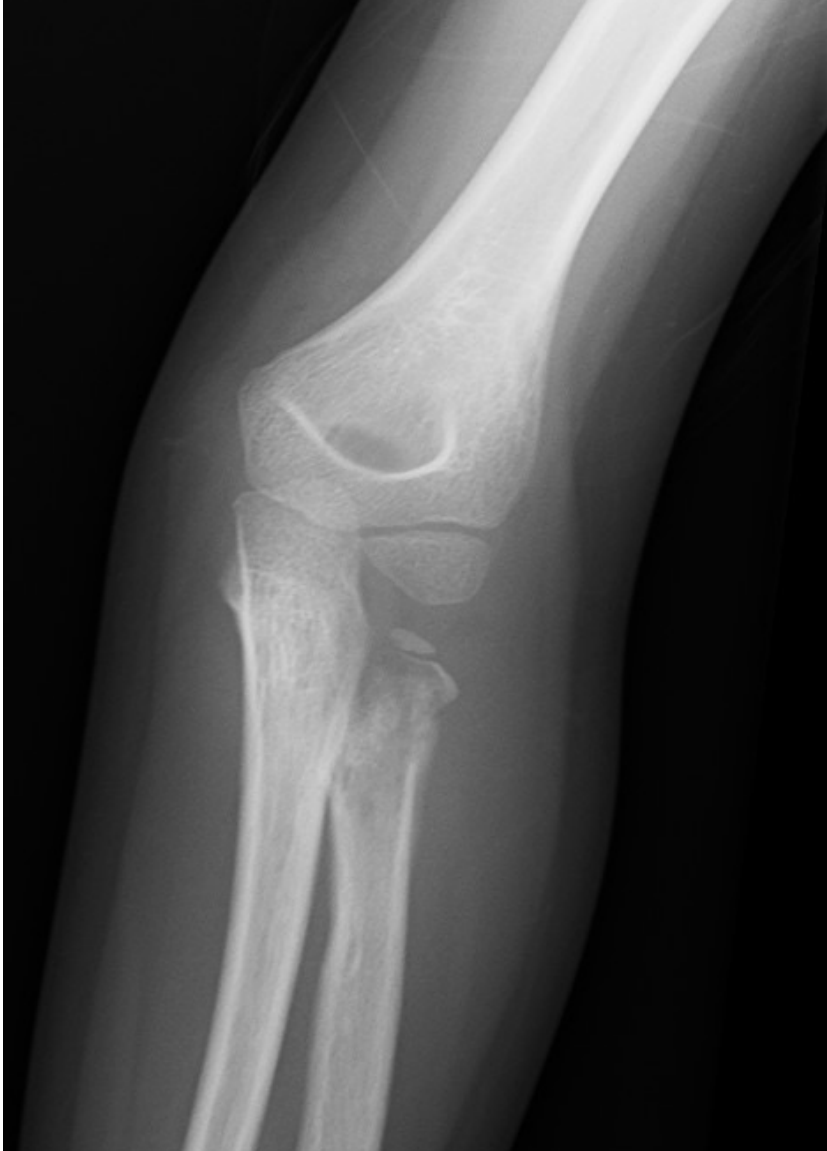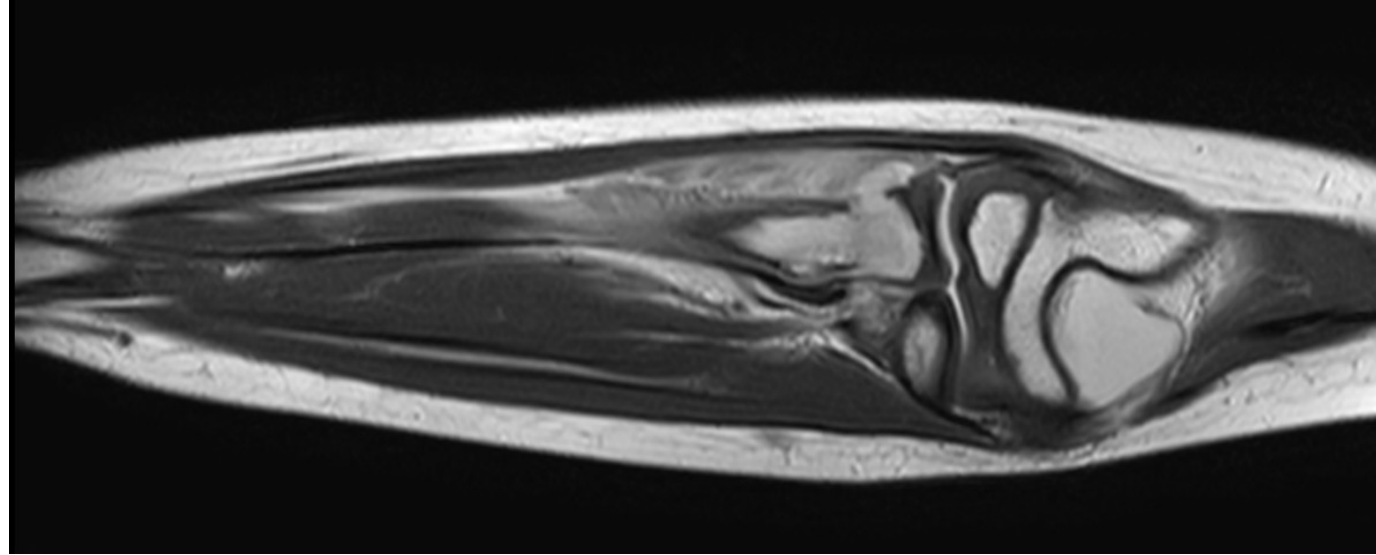


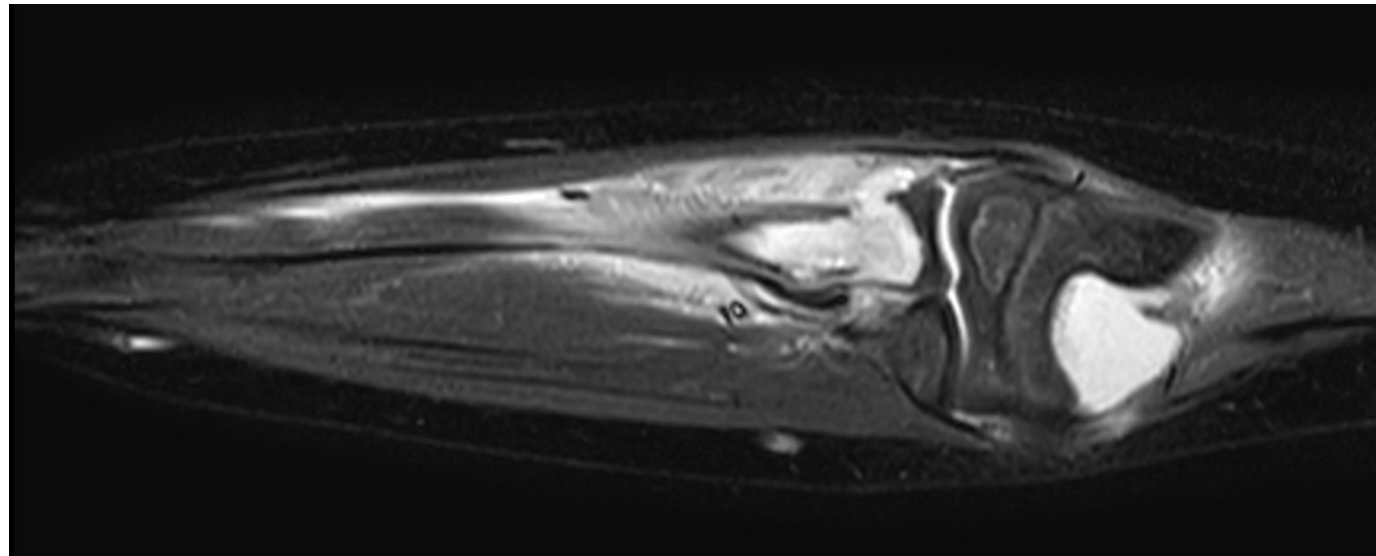
症例2：5歳 男児 3日前より誘因なく左肘の痛みが出現
既往歴なし



症例2：5歳 男児 3日前より誘因なく左肘の痛みが出現
既往歴なし

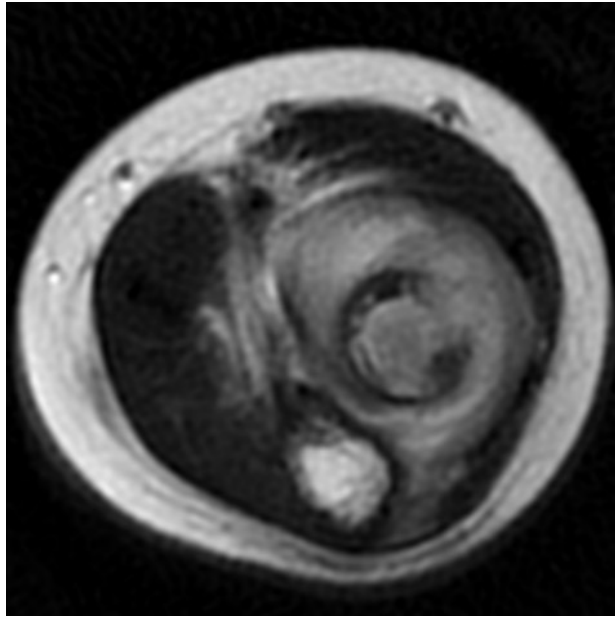


MRI T2WI

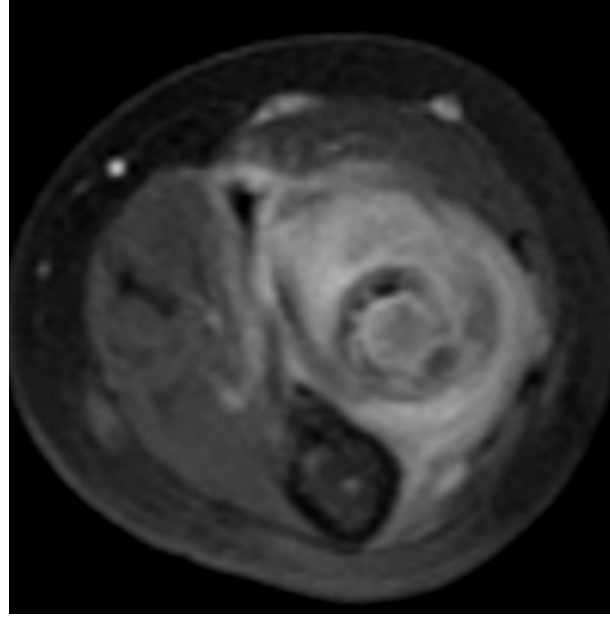


MRI STIR

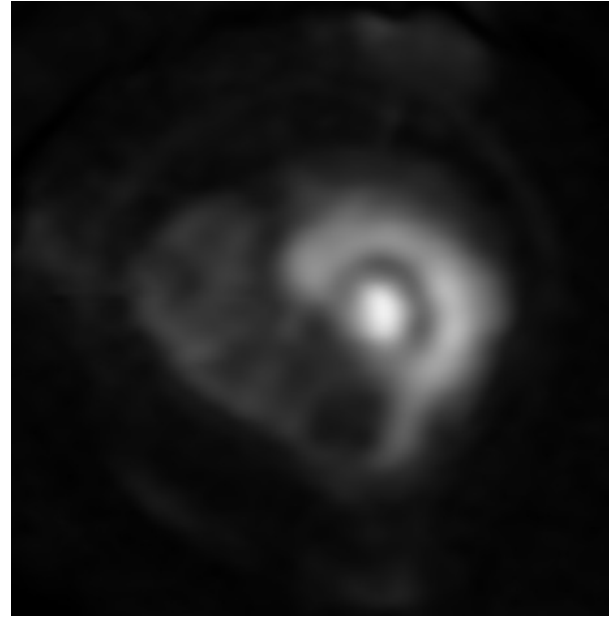
症例2：5歳 男児 3日前より誘因なく左肘の痛みが出現
既往歴なし



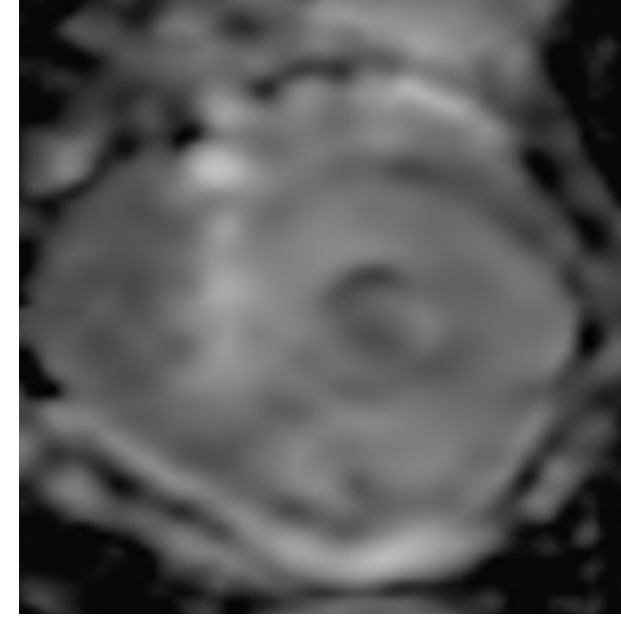
MRI T2WI



脂肪抑制Gd造影T1WI



DWI (b値 700 sec/mm²)



ADC map

症例2：5歳 男児 3日前より誘因なく左肘の痛みが出現
既往歴なし

99mTc-MDP 骨シンチグラフィ

